

Title	磁気共鳴画像法を用いた肩甲帯周囲筋の三次元定量的解析
Sub Title	Three-dimensional quantitative assessment of the rotator cuff muscle using magnetic resonance imaging
Author	松村, 昇(Matsumura, Noboru)
Publisher	
Publication year	2020
Jtitle	科学研究費補助金研究成果報告書 (2019. )
JaLC DOI	
Abstract	<p>本研究はMRIの三次元シークエンスで撮影された画像を用いて肩甲帯周囲筋の形態と脂肪浸潤の詳細な定量解析を行い、肩甲帯周囲筋の形態を明らかにすること、画像所見から患者の正確な予後予測を行うこと、筋変性メカニズムを解明することを目的とした。対照群と比較して腱断裂が生じた筋では筋内脂肪含有率が高値、筋体積が低値を示しており、また広範囲断裂においては小円筋が代償性に筋体積高値を示していた。本研究結果は過去の知見と矛盾せず、MRIを用いて筋変性を定量的に評価することが可能であった。また陳旧性腱板断裂においては経時的に筋萎縮が進行するものの、筋内脂肪浸潤の著明な進行は生じないことが明らかとなった。</p> <p>In cases with rotator cuff tears, muscular degeneration is known to be a predictor of irreparable tears and poor outcomes after surgical repair. Fatty infiltration and volume of the whole muscles constituting the rotator cuff were quantitatively assessed using 3-dimensional magnetic resonance imaging. Intra- and inter-rater reliabilities were regarded as excellent for both fat fraction and muscle volume. Tendon rupture adversely increased the fat fraction value of the respective rotator cuff muscle. The massive tear group showed significantly decreased muscle volume of infraspinatus and increased volume of teres minor. Three-dimensional measurement could evaluate fatty infiltration and muscular volume with excellent reproducibility. In cases with rotator cuff tears, fatty infiltration of the torn muscle is thought to cause in its early phase, and muscle atrophy appears to gradually progress.</p>
Notes	研究種目：若手研究 (B) 研究期間：2017～2019 課題番号：17K16703 研究分野：整形外科学
Genre	Research Paper
URL	<a href="https://koara.lib.keio.ac.jp/xoonips/modules/xoonips/detail.php?koara_id=KAKEN_17K16703seika">https://koara.lib.keio.ac.jp/xoonips/modules/xoonips/detail.php?koara_id=KAKEN_17K16703seika</a>

慶應義塾大学学術情報リポジトリ(KOARA)に掲載されているコンテンツの著作権は、それぞれの著作者、学会または出版社/発行者に帰属し、その権利は著作権法によって保護されています。引用にあたっては、著作権法を遵守してご利用ください。

The copyrights of content available on the Keio Associated Repository of Academic resources (KOARA) belong to the respective authors, academic societies, or publishers/issuers, and these rights are protected by the Japanese Copyright Act. When quoting the content, please follow the Japanese copyright act.

令和 2 年 5 月 9 日現在

機関番号：32612

研究種目：若手研究(B)

研究期間：2017～2019

課題番号：17K16703

研究課題名(和文) 磁気共鳴画像法を用いた肩甲帯周囲筋の三次元定量的解析

研究課題名(英文) Three-dimensional quantitative assessment of the rotator cuff muscle using magnetic resonance imaging

研究代表者

松村 昇(Matsumura, Noboru)

慶應義塾大学・医学部(信濃町)・講師

研究者番号：70383859

交付決定額(研究期間全体)：(直接経費) 3,200,000円

研究成果の概要(和文)：本研究はMRIの三次元シーケンスで撮影された画像を用いて肩甲帯周囲筋の形態と脂肪浸潤の詳細な定量解析を行い、肩甲帯周囲筋の形態を明らかにすること、画像所見から患者の正確な予後予測を行うこと、筋変性メカニズムを解明することを目的とした。対照群と比較して腱断裂が生じた筋では筋内脂肪含有率が高値、筋体積が低値を示しており、また広範囲断裂においては小円筋が代償性に筋体積高値を示していた。本研究結果は過去の知見と矛盾せず、MRIを用いて筋変性を定量的に評価することが可能であった。また陳旧性腱板断裂においては経時的に筋萎縮が進行するものの、筋内脂肪浸潤の著明な進行は生じないことが明らかとなった。

研究成果の学術的意義や社会的意義

骨形態に関する研究は散見される一方、関節を機能させるために重要である筋に関する研究は、評価困難である理由から現在までほとんどなされていなかった。われわれは肩関節疾患における患者の臨床症状や機能予後、治療成績を大きく左右する肩関節周囲筋の筋状態を磁気共鳴画像法(MRI)画像を用いて解析した。本研究結果より骨格筋の萎縮およびその質を詳細に定量評価できることが明らかとなった。本研究による一連の成果により、肩関節疾患における治療成績向上に寄与すること、肩腱板断裂に代表される肩関節疾患の病態解明に貢献することが期待される。

研究成果の概要(英文)：In cases with rotator cuff tears, muscular degeneration is known to be a predictor of irreparable tears and poor outcomes after surgical repair. Fatty infiltration and volume of the whole muscles constituting the rotator cuff were quantitatively assessed using 3-dimensional magnetic resonance imaging. Intra- and inter-rater reliabilities were regarded as excellent for both fat fraction and muscle volume. Tendon rupture adversely increased the fat fraction value of the respective rotator cuff muscle. The massive tear group showed significantly decreased muscle volume of infraspinatus and increased volume of teres minor. Three-dimensional measurement could evaluate fatty infiltration and muscular volume with excellent reproducibility. In cases with rotator cuff tears, fatty infiltration of the torn muscle is thought to cause in its early phase, and muscle atrophy appears to gradually progress.

研究分野：整形外科学

キーワード：肩関節外科 腱板断裂 筋変性 MRI

## 様式 C - 19、F - 19 - 1、Z - 19 (共通)

### 1. 研究開始当初の背景

肩関節疾患における患者の臨床症状や機能予後、手術適応や治療成績は肩関節周囲筋の筋状態に大きく左右される。患者の高齢化や QOL 向上へのニーズの変化、画像診断技術の進歩もあり、肩腱板断裂に対する腱板修復術の手術件数は年々増加の一途を辿っている。断裂腱板が修復可能であった場合には良好な成績が期待できる一方、腱および筋に変性が生じた場合には治療成績が劣り、患者の日常生活に著しく支障をきたす結果となる。骨形態に関する過去の研究は散見される一方、関節を機能させるために重要である筋に関する研究は、評価困難である理由から現在までほとんどなされていない。

肩腱板は棘上筋・棘下筋・小円筋・肩甲下筋の4つの腱から構成されるが、これら腱板構成筋の筋萎縮と筋内脂肪浸潤が筋変性の指標として用いられている。筋萎縮および筋脂肪浸潤は修復不能の予後因子であると同時に、修復術後の成績不良因子と報告されている。特に筋脂肪浸潤は不可逆的な変性であり、活動性が高い患者では変性が進行する前に治療を行う必要がある。肩関節疾患において腱板構成筋の筋状態が治療成績に大きく関係するにもかかわらず、現在行われている評価法は定性的な評価にとどまるため再現性が低く、また単スライスのみで判断されるため、退縮の影響から筋萎縮を正確に評価できていない。

軟部組織である筋の形態および質評価には MRI 撮影が必要となる。近年、高分解能三次元撮像と Dixon 法に伴う水・脂肪分離技術を特徴とした三次元 2-point Dixon シークエンス撮像が可能となった。本シークエンスは一度の撮像で In-Phase・Out-of-Phase・水画像・脂肪画像の4つの高分解能画像が同時に得られる。従来は肝疾患に対する検査として開発されてきたが、三次元撮像であるため腱板構成筋全体の体積を評価することができ、Dixon 法による脂肪分離技術により筋内の脂肪含有率、脂肪体積、および残存した純筋体積を詳細に評価することが可能である。また撮像時間が高速であるため、通常の MRI 撮影時間内で肩甲帯周囲筋の詳細な定量評価が可能である。

### 2. 研究の目的

本研究は磁気共鳴画像法 (MRI) の三次元シークエンスで撮影された画像を用いて肩甲帯周囲筋の形態および脂肪浸潤の詳細な定量解析を行い、肩甲帯周囲筋の形態を明らかにすること、画像所見から患者の正確な予後予測を行うこと、筋変性メカニズムを解明することを目的とした。また本研究で用いた画像解析技術を肩関節疾患患者に対して撮影された画像検査に応用し、変形性肩関節症の骨形態変化の三次元評価と肩関節不安定症患者における不安定性の四次元定量評価もあわせて行っていくことを予定した。本研究による一連の成果は、肩関節疾患における治療成績向上に大きく寄与すること、肩腱板断裂に代表される肩関節疾患の病態解明に貢献することが期待される。

### 3. 研究の方法

#### (1) 肩腱板断裂に伴う腱板構成筋の筋萎縮および脂肪浸潤の定量的評価

本施設の倫理委員会承認のもと、肩関節疾患において MRI 撮影をする際、肩関節周囲筋の詳細な体積および質評価を目的として三次元 2-point Dixon シークエンスを追加する。スライス厚 1mm の軸位断を撮影し、その際撮像範囲を内側は肩甲骨内側縁まで、尾側は肩甲骨下縁までとする。MRI 撮影であるため放射線被曝の問題もなく、画像が類似する T1 強調画像を除外することにより、従来と比べ同等の撮像時間で検査が行える。また被験者の金銭的な負担も従来の MRI と同等である。

肩腱板断裂患者に対して撮影された MRI 画像を解析し、腱板構成筋全体の体積および脂肪含有率をそれぞれ評価する。具体的には各腱板構成筋を含む全スライスにおいて筋の輪郭を関心領域として設定し (図 1)、それらを重ね合わせることでより三次元的な筋体積を計測する (図 2)。また脂肪画像と水画像の信号強度から筋全体における脂肪含有率を評価する。計測した体積および脂肪含有率より筋内脂肪量および脂肪を除いた純筋体積も同時に評価することが出来る。

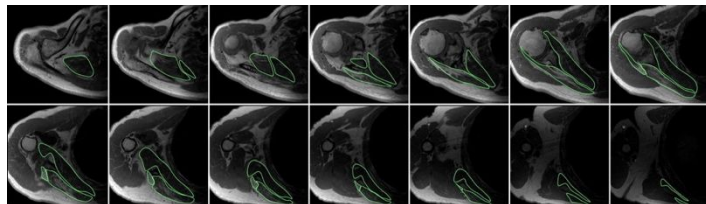


図 1 腱板構成筋を含む全スライスにおいて各筋の輪郭を関心領域として設定



図 2 各腱板構成筋の三次元形態および体積を計測し、信号強度から脂肪含有率を評価

本解析法の検者内および検者間信頼性を調査した後、「腱板不全断裂群」「棘上筋腱単独断裂群」「棘上筋腱および棘下筋腱断裂をきたした広範囲断裂群」それぞれ 10 肩を評価した。また患者群と年齢をマッチさせた上で肩関節に既往のない健常被験者 10 肩に対しても MRI 撮影を行い、

対照群として評価した上で、断裂に伴う腱板構成筋の変化を統計学的に比較検討した。

(2)(1)の研究成果をもとに、保存的に加療された腱板断裂患者の経時的変化を評価した。腱板断裂を認めたものの比較的臨床症状が軽度である、観血的手術を希望されないなどの理由で保存的に加療している腱板断裂患者のうち、断裂拡大の評価のため複数回 MRI 検査を行った患者 30 肩を対象とした。撮影されたスライス厚 1mm の三次元 2-point Dixon シークエンス MRI 画像をそれぞれ評価し、(1)と同様に全スライスで棘上筋・棘下筋・小円筋・肩甲下筋の各筋を関心領域に設定、画像解析ソフトウェア上で各筋の体積と筋全体の筋内脂肪率を評価した。「棘上筋腱単独断裂群」16 肩と「棘上筋および棘下筋腱断裂をきたした広範囲断裂群」14 肩の棘上筋・棘下筋と小円筋・肩甲下筋における筋萎縮と脂肪浸潤変化をそれぞれ統計学的に評価した。

### (3) 変形性肩関節症の骨形態変化の三次元評価

関節置換における解剖学的再建のため、肩甲骨関節窩の形態や変形を把握する必要がある。特に関節窩の後捻変形や上方傾斜は関節置換の成績不良因子として知られている。肩甲骨は肩甲胸郭関節を形成する体部と、肩甲上腕関節を形成する関節窩のユニット式と見なすことが出来るが、肩甲骨関節窩自体の回旋に関しては現在まで検討されていなかった。健常成人 30 肩、変形性肩関節症 30 肩、腱板断裂性関節症 30 肩に対して施行された肩関節 CT 画像を画像解析ソフトウェア上で三次元形態解析した。過去の報告に従い肩甲骨面を定義、各スライスにおける軟骨下骨をプロットして関節窩面を作成し、各症例の後捻角および傾斜角を計測した。続いて関節窩上下極を結ぶ関節窩長軸を定義し、肩甲骨面と関節窩長軸とがなす回旋角を計測した後、肩甲骨面を関節窩長軸に平行となるよう補正した。補正された肩甲骨面と関節窩面方向とがなす角度から、関節窩の前後捻角および上下方傾斜角を計測した(図3)。

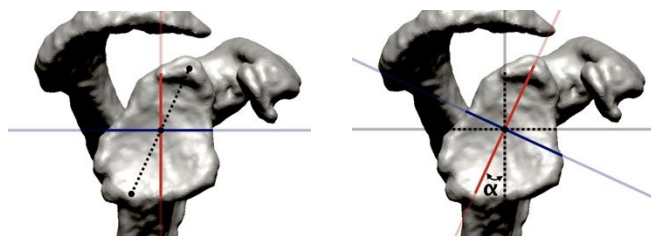


図3 従来の肩甲骨面に沿った後捻角および傾斜角計測(左図)と、前方回旋角( )を補正した後捻角および傾斜角計測(右図)

### (4) 肩関節不安定症患者における不安定性の四次元定量評価

肩関節不安定症患者において外転外旋位で肩関節の不安定感が生じることが知られている。ただしこの動作により肩関節運動にどのような変化が生じているかは未だ不明である。CT 撮影を連続的に撮影する四次元 CT を用いてこの肩関節不安定感を定量的に評価することを目的とし、片側性肩関節不安定症患者 10 名を対象とした。被験者は 320 列 CT ガントリー内で肩関節外転位とし、中間位から最大外旋位までの運動を両肩それぞれ 6 秒間連続で撮影した。得られた画像データから関節窩座標軸を定義し、肩甲骨関節窩に対する上腕骨頭中心の移動を定量解析し(図4)、健側と患側の上腕骨頭偏位を各肢位で統計学的に検討した。

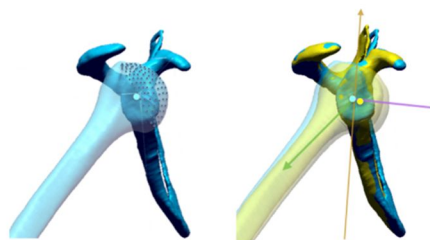


図4 上腕骨頭中心の変位を評価

## 4. 研究成果

### (1) 肩腱板断裂に伴う腱板構成筋の筋萎縮および脂肪浸潤の定量的評価

検者内信頼性の平均値は脂肪含有率が 0.976、筋体積が 0.963 であった。検者間信頼性の平均値は脂肪含有率が 0.968、筋体積が 0.950 であった。いずれも 0.9 を越えており、本解析法は非常に高い再現性が得られた。

筋内脂肪率は腱断裂が生じた筋において増加する傾向が認められた。また筋体積は広範囲断裂群において棘下筋が減少し、小円筋が代償的に増加する傾向を示していた。筋の総体積から脂肪を除いた純筋体積においてはその傾向が顕著となり、また棘上筋の純筋体積も減少していることが明らかとなった(図5)。

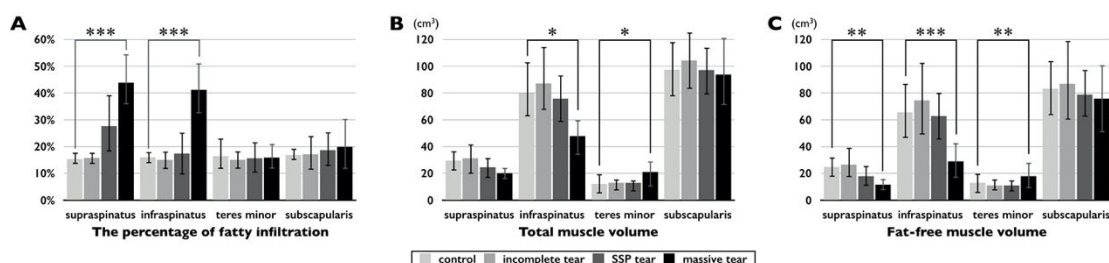


図5 (A)筋内脂肪率 (B)筋体積 (C)筋の総体積から脂肪を除いた純筋体積

(2) 腱板構成筋萎縮および脂肪浸潤の計時的変化

平均 31.8 ヶ月の経過で、棘上筋体積・棘下筋と小円筋の合計体積・肩甲下筋体積はいずれも有意に減少していた。一方で筋内脂肪率はいずれの筋においても統計学的に有意な変化を認めなかった(図6)。

本研究結果より陳旧性腱板断裂においては経時的に筋萎縮が進行するものの、筋内脂肪浸潤の著明な進行は生じないことが明らかとなった。

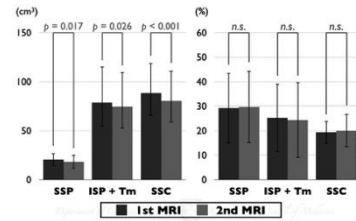


図6 筋変性の経時的変化

(3) 変形性肩関節症の骨形態変化の三次元評価

関節窩は肩甲骨に対して平均 16 ± 5 度前方回旋していた。従来法と比較し、補正後の関節窩後捻角は有意に小さく、下方傾斜角は各群において有意に大きな値を示した(図7)。約 10%の症例で 5 度以上の後捻角および傾斜角の差が認められ、骨欠損の大きな症例ほどその傾向が顕著であった。

本研究結果より関節窩は必ずしも肩甲骨体部と平行ではなく、肩甲骨に対して約 15 度前方回旋していることが明らかとなった。術前の関節窩後捻角や傾斜角計測において肩甲骨面が参照されるが、術中に確認できるのは関節窩面のみであり、術前の計画と解離している可能性があることが示唆された。

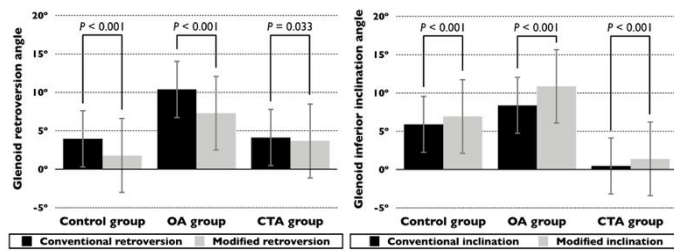


図7 従来法と補正後の関節窩後捻角(左図)と関節窩傾斜角(右図)

(4) 肩関節不安定症患者における不安定性の四次元定量評価

上腕骨頭中心は外転位外旋運動中に後方・下方・内側へと変位し、外旋 40 度以上で有意となった。患側では骨頭の後方および内側変位が健側に比べて有意に減少していた。本研究結果より下関節上腕靭帯の機能障害に伴い上腕骨頭の後方および内側移動が障害され、これにより患者の関節不安定感が生じていると推測された。

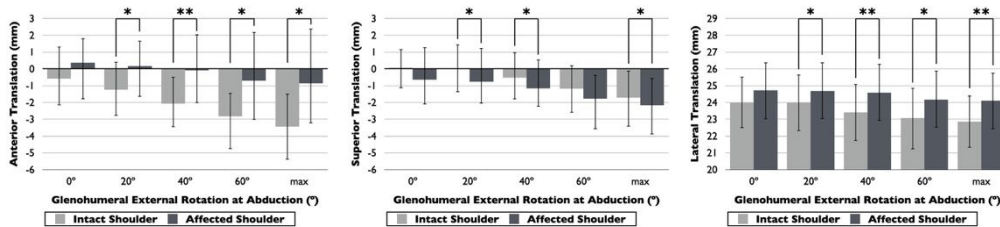


図8 肩関節外転外旋運動中の上腕骨頭中心位置(左図:前後、中図:上下、右図:内外側)

## 5. 主な発表論文等

〔雑誌論文〕 計4件（うち査読付論文 3件/うち国際共著 0件/うちオープンアクセス 1件）

1. 著者名 Matsumura Noboru, Oguro Sota, Okuda Shigeo, Jinzaki Masahiro, Matsumoto Morio, Nakamura Masaya, Nagura Takeo	4. 巻 26
2. 論文標題 Quantitative assessment of fatty infiltration and muscle volume of the rotator cuff muscles using 3-dimensional 2-point Dixon magnetic resonance imaging	5. 発行年 2017年
3. 雑誌名 Journal of Shoulder and Elbow Surgery	6. 最初と最後の頁 e309 ~ e318
掲載論文のDOI (デジタルオブジェクト識別子) 10.1016/j.jse.2017.03.019	査読の有無 有
オープンアクセス オープンアクセスではない、又はオープンアクセスが困難	国際共著 -
1. 著者名 Matsumura Noboru, Oki Satoshi, Suzuki Taku, Iwamoto Takuji, Sato Kazuki, Nakamura Masaya, Matsumoto Morio, Nagura Takeo	4. 巻 2
2. 論文標題 A computed tomography analysis of three-dimensional glenoid orientation modified by glenoid torsion	5. 発行年 2018年
3. 雑誌名 JSES Open Access	6. 最初と最後の頁 194 ~ 199
掲載論文のDOI (デジタルオブジェクト識別子) 10.1016/j.jses.2018.07.002	査読の有無 有
オープンアクセス オープンアクセスとしている (また、その予定である)	国際共著 -
1. 著者名 Matsumura Noboru, Oki Satoshi, Fukasawa Naoto, Matsumoto Morio, Nakamura Masaya, Nagura Takeo, Yamada Yoshitake, Jinzaki Masahiro	4. 巻 28
2. 論文標題 Glenohumeral translation during active external rotation with the shoulder abducted in cases with glenohumeral instability: a 4-dimensional computed tomography analysis	5. 発行年 2019年
3. 雑誌名 Journal of Shoulder and Elbow Surgery	6. 最初と最後の頁 1903 ~ 1910
掲載論文のDOI (デジタルオブジェクト識別子) 10.1016/j.jse.2019.03.008	査読の有無 有
オープンアクセス オープンアクセスではない、又はオープンアクセスが困難	国際共著 -
1. 著者名 松村昇、小黒草太、奥田茂男、陣崎雅弘、中村雅也、松本守雄	4. 巻 54
2. 論文標題 MRIによる筋萎縮および筋内脂肪浸潤の定量的評価	5. 発行年 2019年
3. 雑誌名 臨床整形外科	6. 最初と最後の頁 897 ~ 903
掲載論文のDOI (デジタルオブジェクト識別子) なし	査読の有無 無
オープンアクセス オープンアクセスではない、又はオープンアクセスが困難	国際共著 -

〔学会発表〕 計13件（うち招待講演 0件 / うち国際学会 5件）

1. 発表者名 松村昇, 白澤英之, 高田裕平, 大木聡, 佐藤和毅, 名倉武雄
2. 発表標題 磁気共鳴画像法を用いた腱板構成筋の定量的評価
3. 学会等名 第9回 日本関節鏡・膝・スポーツ整形外科学会 (JOSKAS)
4. 発表年 2017年

1. 発表者名 Matsumura Noboru, Oguro Sota, Shirasawa Hideyuki, Takada Yuhei, Oki Satoshi, Nagura Takeo
2. 発表標題 Quantitative assessment of fatty infiltration and muscle volume of the rotator cuff muscles using 3-dimensional 2-point Dixon magnetic resonance imaging
3. 学会等名 27th European Society for Surgery of the Shoulder and Elbow (SECEC) (国際学会)
4. 発表年 2017年

1. 発表者名 松村昇, 大木聡, 河野友祐, 白澤英之, 高田裕平, 名倉武雄
2. 発表標題 関節窩前方回旋を補正した肩甲骨関節窩面方向の三次元解析
3. 学会等名 第44回 日本肩関節学会
4. 発表年 2017年

1. 発表者名 松村昇, 大木聡, 河野友祐, 松本守雄, 中村雅也, 陣崎雅弘, 名倉武雄
2. 発表標題 四次元CTを用いた肩関節不安定性の定量的評価
3. 学会等名 第44回 日本肩関節学会
4. 発表年 2017年

1. 発表者名 松村昇、白澤英之、大木聡、鈴木拓、岩本卓士、佐藤和毅、中村雅也、松本守雄、名倉武雄
2. 発表標題 腱板断裂における筋体積および脂肪浸潤量の定量的解析の試み
3. 学会等名 第91回 日本整形外科学会学術総会
4. 発表年 2018年

1. 発表者名 井手健太、渥美秋成、松本守雄、中村雅也、名倉武雄、松村昇
2. 発表標題 腱板断裂における筋内脂肪浸潤の経時的変化
3. 学会等名 第29回 日本臨床スポーツ医学会
4. 発表年 2018年

1. 発表者名 渥美秋成、井手健太、松本守雄、中村雅也、名倉武雄、松村昇
2. 発表標題 腱板断裂における腱板構成筋の体積変化
3. 学会等名 第29回 日本臨床スポーツ医学会
4. 発表年 2018年

1. 発表者名 松村昇、大木聡、深沢直人、陣崎雅弘、松本守雄、中村雅也、名倉武雄
2. 発表標題 四次元CTを用いた肩関節不安定症における上腕骨頭変位の定量解析
3. 学会等名 第10回 日本関節鏡・膝・スポーツ整形外科学会 (JOSKAS)
4. 発表年 2018年



1. 発表者名 松村昇、吉田勇樹、辻坂亮介、古旗了伍、瀬戸貴之、高田裕平、白澤英之
2. 発表標題 腱板断裂における経時的筋変性の定量的評価
3. 学会等名 第44回 日本肩関節学会
4. 発表年 2019年

1. 発表者名 Matsumura Noboru, Furuhashi Ryogo, Seto Takayuki, Takada Yuhei, Shirasawa Hideyuki, Oki Satoshi, Suzuki Taku, Iwamoto Takuji, Sato Kazuki, Nagura Takeo
2. 発表標題 Quantitative evaluation of natural progression of muscle atrophy and fatty infiltration in cases with chronic rotator cuff tears
3. 学会等名 14th International Congress of Shoulder and Elbow Surgery (ICSES) (国際学会)
4. 発表年 2019年

1. 発表者名 Matsumura Noboru, Furuhashi Ryogo, Seto Takayuki, Takada Yuhei, Shirasawa Hideyuki, Oki Satoshi, Suzuki Taku, Iwamoto Takuji, Sato Kazuki, Nagura Takeo
2. 発表標題 Quantitative assessment of fatty infiltration and muscle volume of the rotator cuff muscle using 3-dimensional 2-point Dixon magnetic resonance imaging
3. 学会等名 14th International Congress of Shoulder and Elbow Surgery (ICSES) (国際学会)
4. 発表年 2019年

1. 発表者名 Matsumura Noboru, Oki Satoshi, Yoshida Yuki, Hiraga Satoshi, Yamada Yoshitake, Jinzaki Masahiro, Nakamura Masaya, Matsumoto Morio, Nagura Takeo
2. 発表標題 Glenohumeral translation during active external rotation with the shoulder abducted in cases with glenohumeral instability: a 4-dimensional computed tomography analysis
3. 学会等名 14th International Congress of Shoulder and Elbow Surgery (ICSES) (国際学会)
4. 発表年 2019年

1. 発表者名 Matsumura Noboru、Shirasawa Hideyuki、Oki Satoshi、Matsumoto Morio、Nakamura Masaya、Horiuchi Keisuke
2. 発表標題 Retinoic acid receptor agonists suppress fatty infiltration in a mouse model of rotator cuff tear
3. 学会等名 2019 Annual Meeting of American Shoulder and Elbow Surgeons (ASES) (国際学会)
4. 発表年 2019年

〔図書〕 計0件

〔産業財産権〕

〔その他〕

-

6. 研究組織

	氏名 (ローマ字氏名) (研究者番号)	所属研究機関・部局・職 (機関番号)	備考