慶應義塾大学学術情報リポジトリ
Keio Associated Repository of Academic resouces

Title	内側膝蓋大腿靱帯の機能解剖学的および臨床的研究
Sub Title	
Author	野村, 栄貴(Nomura, Eiki) 戸山, 芳昭(Toyama, Yoshiaki)
Publisher	慶應医学会
Publication year	2004
Jtitle	慶應医学 (Journal of the Keio Medical Society). Vol.81, No.1 (2004. 3) ,p.T27- T38
JaLC DOI	
Abstract	
Notes	学位論文
Genre	Journal Article
URL	https://koara.lib.keio.ac.jp/xoonips/modules/xoonips/detail.php?koara_id=AN00069296-20040301-0027

慶應義塾大学学術情報リポジトリ(KOARA)に掲載されているコンテンツの著作権は、それぞれの著作者、学会または出版社/発行者に帰属し、その権利は著作権法によって保護されています。引用にあたっては、著作権法を遵守してご利用ください。

The copyrights of content available on the KeiO Associated Repository of Academic resources (KOARA) belong to the respective authors, academic societies, or publishers/issuers, and these rights are protected by the Japanese Copyright Act. When quoting the content, please follow the Japanese copyright act.

慶應医学・81(1)：T27～T38，2004

学位論文

内側膝蓋大腿靱帯の機能解剖学的および臨床的研究

慶應義塾大学整形外科学教室
（指導：戸山芳昭教授）
野村栄貴（のむらえいき）

（平成15年9月26日受付）

Key words：medial patellofemoral ligament, functional anatomy, reconstruction, patella, dislocation

反復性膝蓋骨脱臼・亜脱臼は若年女性に多く見られる疾患である．その発生に関与する数多くの先天的解剖学的因子，膝蓋骨不安定障害およびそれに伴うanterior knee pain（膝蓋骨前部痛）を治すために，現在まで100種類以上もの手術方法が報告されてきた[1~6]．反復性膝蓋骨脱臼の手術法は，外側解離術，内側縫縮術，近位リアライメント，遠位リアライメント，近位および遠位リアライメントの組み合わせ，などに大別されてきた[6]．これら手術法の結果は概ね良好であり，しかも術後の再脱臼は稀であると報告されてきた一方で，膝蓋骨脱臼の再発，再脱臼はないものの不安定感の残存，膝蓋大腿関節症の進行，膝屈曲制限，膝蓋骨内側亜脱臼などの合併症が決して少なくないことも判明している[1,4~10]．反復性膝蓋骨脱臼の手術法は1938年に遠位リアライメントを代表するHauser法[11]が報告されて以後，大きな進展をみていない．Hughstonら[5]は，過去にRoux（1888）とKrogius（1904）が述べた本疾患の治療法に関する考え方は今日用いられる治療法とほとんど共通している，とまで述べている．

一方，急性膝蓋骨脱臼によって起こる新たな損傷は，当然反復性膝蓋骨脱臼に移行する大きな危険因子にもかかわらず，1990年頃までは看過され，初回脱臼発生以前から既に存在していた先天的解剖学的因子のみに注意が向けられてきた[1,3~6]．急性膝蓋骨脱臼の治療は主に関節内血腫を除去しギプス固定や副木固定が行われてきたが[12~15]，『どの損傷を治すために固定が必要なのか』などの最も基本的な疑問点にさえ明確な答えはないままに，経験則で治療が続けられてきた．またギプス固定や副木固定などの治療で十分であるとした従来の保存的治療法は平均13年もの長期追跡調査の研究結果から，実に67％の患者で成績不良であることが判明した[15]．このように，膝蓋骨脱臼の治療法に関しては医療側に多くの疑問点，問題点が存在していたことも事実である．

この10年の間に内側膝蓋大腿靱帯（medial patellofemoral ligament；MPFL）の機能解剖学的研究が進み，MPFLは膝蓋骨外方制動に関わる最も重要な因子とされ，膝蓋骨外方脱臼の病態や治療法に大きな転換を迫る可能性が出てきた[2,3,16~40]．1957年のKaplan[41]の膝関節解剖の論文の中に，横走支帯靱帯（transverse retinacular ligament）という記載があり，これが後にMPFLとして呼ばれるようになった．1990年以前にはわずかにReiderらやWarrenら[42,43]が，MPFLについて彼らの論文の中で一部簡単に記載してあるのみで，一般に膝関節の研究者でさえその靱帯の存在を知るものは少なかった．しかし，1990年以後MPFLに関する臨床的・基礎的研究が少しずつ報告され始めた．筆者も本邦で1991年に内側膝蓋大腿靱帯損傷の3例[27]を，1992年に内側膝蓋大腿靱帯の解剖所見[28]，人工靱帯を用いた内側膝蓋大腿靱帯再建術[29]，1993年に内側膝蓋大腿靱帯の機能解剖[30]について報告した．海外での報告も同時期に始まり，1992年にAvikainennら[17]が大内転筋腱を用いた内側膝蓋大腿靱

本論文は，Nomura E：Classification for the lesions of the medial patellofemoral ligament in patellar dislocation. Int Orthop 23：260-263, 1999の一部，Nomura E, Horiuchi Y, Kihara M：A mid-term follow-up of the medial patellofemoral ligament reconstruction using an artificial ligament for recurrent patellar dislocation. Knee 7：211-215, 2000の一部，Nomura E, Horiuchi Y, Kihara M：Medial patellofemoral ligament restraint in lateral patellar translation and reconstruction. Knee 7：121-127, 2000の一部を含む．

帯再建術，1993年にEllera Gomes[22]が人工靱帯を用いた内側膝蓋大腿靱帯再建術，Conlanら[19]がMPFLの切離実験，Fellerら[23]がMPFLの解剖所見について報告している．特に最近5年間にMPFLに関して多くの報告がなされ，MPFLの膝蓋骨外方制動における第1制御機構としての重要性は世界的にもコンセンサスが得られつつある[2,15]．しかし，MPFLの詳細な機能，臨床例でのMPFL損傷形式や遺残靱帯などの所見，MPFL再建方法や手術成績の中長期成績の検討など，いまだ不明な点も多い．

本研究の目的は，1）膝関節の広範な可動域内でのMPFLの制動機能を検討し，新たなMPFL再建法を確立すること，2）急性及び反復性膝蓋骨脱臼例でのMPFL所見を詳細に検討すること，3）基礎的実験で証明された反復性膝蓋骨脱臼例に対するMPFL再建法を用いた臨床的研究を行い，その成績を詳細に分析して本手術法の妥当性を検証する，ことである．

材料および方法

1．内側膝蓋骨支持機構の切離実験およびMPFL再建効果

MPFLの機能およびMPFLの再建術の効果を調べるために，新鮮凍結切断肢10膝関節を用いた．標本は実験24時間前より約20°Cの室温にて解凍した．切断時の患者の年齢は平均55±7歳（男7膝，女3膝）で実験前に全標本でX線検査を行い，関節症変化のないことを確認した．なお，切断肢の使用に当っては，患者本人ならびに家族に本実験の主旨を十分に説明し，許可を得て行った．

以下の実験群を設定した．

A群（無切離，負荷無し）；内側膝蓋骨支持機構は全く無傷で，膝蓋骨に負荷を全くかけない．

B群（無切離，1 kgf負荷）；内側膝蓋骨支持機構は全く無傷で，膝蓋骨に1 kgfの負荷をかける．

C群（内側膝蓋支帯単独切離，1 kgf負荷）；内側膝蓋支帯を内側側副靱帯のすぐ前方で内側広筋から鵞足まで切離し，膝蓋骨に1 kgfの負荷をかける（第1図a）．

D群（MPFL単独切離，1 kgf負荷）；内側膝蓋大腿靱帯を切離し，膝蓋骨に1 kgfの負荷をかける．大腿骨内側上顆近くで，内側膝蓋支帯を2〜3 cm切離しMPFLを同定する．MPFLのみを切離したのち，上の内側膝蓋支帯を2-0ナイロン糸にて縫合する（第1図b）．

E群（内側膝蓋支帯およびMPFL切離，1 kgf負荷）；

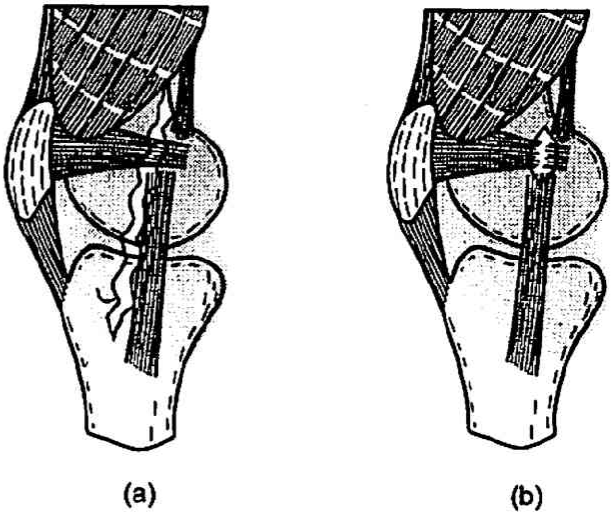

第1図　実験方法のシェーマ（Nomura E et al：Knee 7：121-127，2000のFigure 1を許可を得て転載）．(a) 内側膝蓋支帯切離：内側膝蓋支帯を内側側副靱帯のすぐ前方で内側広筋から鵞足まで切離する．(b) 内側膝蓋大腿靱帯切離：大腿骨内側上顆近くで内側膝蓋支帯を2〜3 cm切離し下のMPFLのみを切離したのち，内側膝蓋支帯を2-0ナイロンにて縫合する．点部分；内側膝蓋支帯

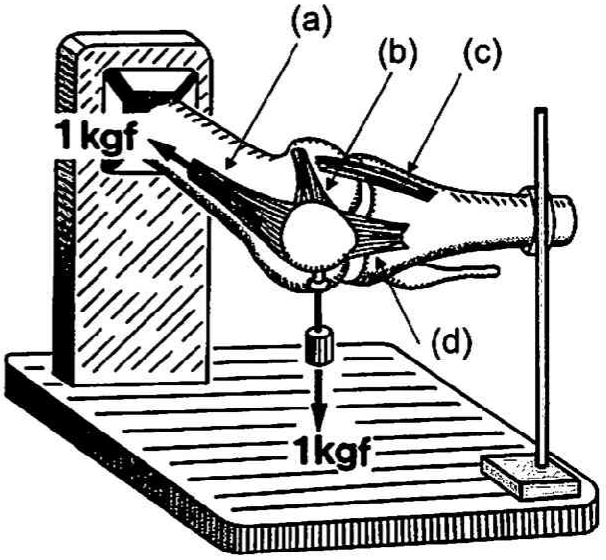

第2図　実験装置（Nomura E et al：Knee 7：121-127，2000のFigure 3を許可を得て転載）．標本の大腿骨近位部を実験台のマウントに固定する．大腿骨外側上顆および内側上顆を結ぶ線が垂直で大腿骨外側上顆が下になるようにする．膝の屈曲角度の設定は脛骨前面を棒で固定することで行う．a；大腿四等筋腱，b；内側側副靱帯，c；膝蓋腱，d；内側膝蓋大腿靱帯

内側膝蓋支帯およびMPFLを切離し，膝蓋骨に1 kgfの負荷をかける．

F群（MPFL再建，負荷無し）：内側膝蓋支帯およびMPFLを切離したのち，MPFLのみを人工靭帯で再建し，膝蓋骨に負荷かけない．

G群（MPFL再建，1 kgf負荷）：内側膝蓋支帯およびMPFLを切離したのち，MPFLのみを人工靭帯で再建し，膝蓋骨に1 kgfの負荷をかける．

皮膚および皮下組織を切除したのち，大腿骨を実験台のマウントに固定する．大腿骨外側上顆および内側上顆を結ぶ線が垂直で，大腿骨外側上顆が下になるようにする．実験の間，0.9%生理食塩水を頻繁に標本にかけて湿潤状態を保つようにする．大腿四頭筋腱に1号サージロン糸をかけて，これに1 kgの重りをかける．膝蓋骨にかける負荷は，膝蓋骨外側縁中央から30 mmの螺子を入れ，この螺子に1kgの重錘をかけた．膝蓋骨の回旋，傾きは制限されなかった．膝の屈曲角度は脛骨前面の棒で設定した（第2図）．MPFL再建方法は，まず膝蓋骨内側縁上1/3から膝蓋骨前面にくの字型の骨トンネルを3.5 mmドリルで開ける．10 mm幅Leeds-Keio人工靭帯をトンネル内に通し，2本の束ねた靭帯を60°屈曲位で，内転筋結節のすぐ遠位部にダブルステイプリング法で固定する．

切離順序はイおよびロの2つに分け，それぞれ5例ずつ行った．

切離順序イは，A群→B群→C群→E群→F群→G群の順序で切離した．切離順序ロは，A群→B群→D群→E群→F群→G群の順序で切離した．各切離群において，膝屈曲20，30，45，60，90，120度で膝蓋骨軸射X線写真を撮影し，膝蓋骨外側移動度（lateral shift ratio）[44]を計測した（第3図）．実験群A, B, F, Gではcongruence angle[45]も測定した．軸射X線撮影はX線管から膝蓋骨中央までの距離が1 m，膝蓋骨中央からフィルムまでの距離が10 cmの条件で行った．各実験条件で，切離後2分以上経ってからX線撮影を行った．

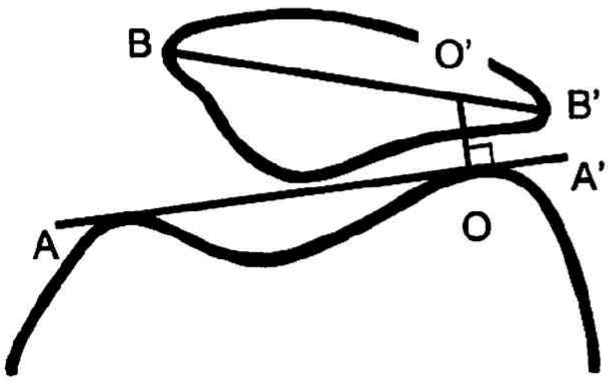

第3図：膝蓋骨外側移動度（lateral shift ratio）．AA'線は大腿骨内外側顆部の頂点を結ぶ線である．BB'線は膝蓋骨の内側端と外側端を結ぶ線である．OO'線はAA'線に直角をなす．膝蓋骨外側移動度はO'B'/BB'で表される．（Nomura E et al：Knee 7：121-127, 2000のFigure 4を許可を得て転載）

2. 急性および陳旧性膝蓋骨脱臼例でのMPFL所見

膝蓋骨内側支持機構においてMPFLが膝蓋骨外側方向への第1制御機構であることが確実なものとなるためには，臨床面からも証明される必要がある．そのためには急性および陳旧性膝蓋骨脱臼例でMPFL不全，すなわちMPFLに異常所見を認めることが重要である．そこで筆者は，急性膝蓋骨脱臼18例18膝，陳旧性膝蓋骨脱臼45例49膝のMPFL所見を術中肉眼的に観察した．急性膝蓋骨脱臼は，18例18膝で男性5膝，女性13膝であった．また左側罹患6膝，右側罹患12膝で，受傷時年齢は平均19±6歳であった．陳旧性膝蓋骨脱臼は，45例49膝で，男性11例，女性34例であった．4例が両側罹患で全て女性であった．調査時年齢は平均22±9歳，初回脱臼時年齢は平均15±3歳であった．初回脱臼から手術までの期間は1年以内が11膝，1～5年が17膝，5年以上が21膝であった．

3. 反復性膝蓋骨脱臼に対するMPFL再建術の臨床的研究

生体力学的および臨床的研究から，膝蓋骨外側脱臼におけるMPFLの重要性が証明され，筆者が考案したMPFL再建法の有効性も実験的に確かめられた．そこで筆者は自家考案のMPFL再建術の臨床的有効性を検証するために，1991年から1995年にかけて反復性膝蓋骨脱臼24例27膝関節に対してLeeds-Keio人工靭帯と内側膝蓋支帯片被覆を組み合わせたMPFL再建術を行った．

対象症例は24例27膝，男性5例，女性19例で両側罹患は3例であった．手術時年齢は平均21±7歳であった．右側罹患は14膝，左側罹患は13膝であった．術後追跡調査期間は平均5.9±1.4年である．Crosbyら[7]はX線写真による膝蓋大腿関節の変形性変化を，none to mild, moderate, severeの3段階に分類しているが，本症例はnone to mildに当てはまる例のみに限定した．外側解離術は膝蓋骨外側支持機構の緊張の強い例を適応とし，27膝中10膝（37%）に行った．

臨床所見として膝関節可動域，膝蓋骨異常可動性，膝

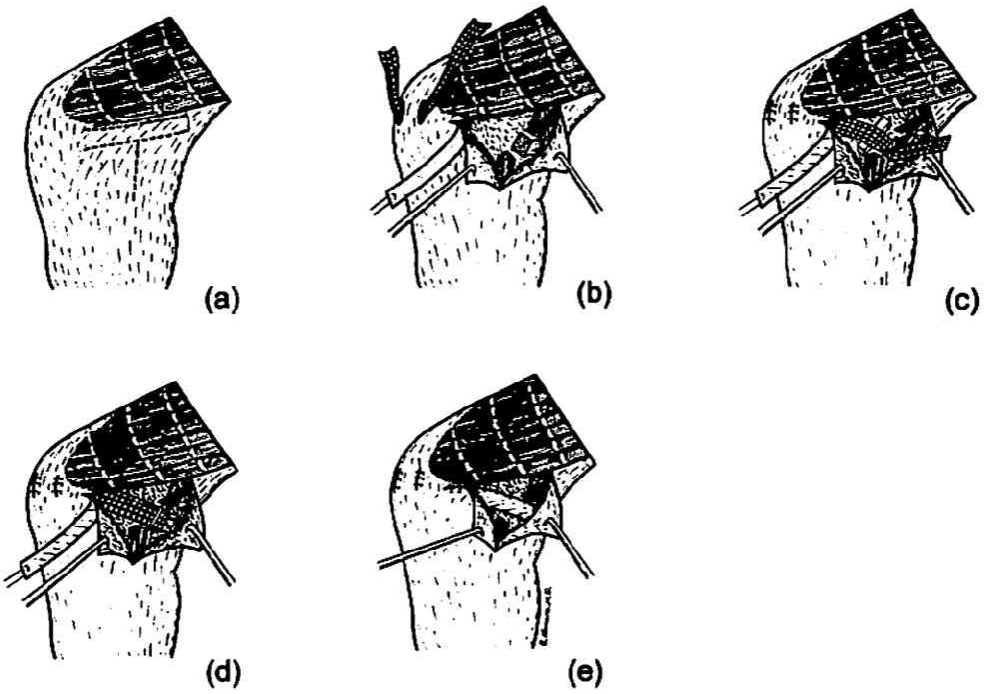

第4図　内側膝蓋大腿靱帯再建術の手順（Nomura E et al：Knee 7：211-215, 2000 の Figure 1 を許可を得て転載）．膝蓋骨内側縁から 10～15 mm の所から内側広筋に沿って，幅 10 mm 長さ 6～8 cm の内側膝蓋支帯片を作成する（a）．15 mm 幅人工靱帯を膝蓋骨の骨トンネルに通し，2 本の靱帯を内側膝蓋支帯の下を通して内側に引き出す．内転筋結節すぐ遠位部の解剖学的大腿骨付着部の骨膜を幅 1 cm 長さ 2 cm の大きさで剥離し，反転する（b）．膝 60 度屈曲位に保持し人工靱帯と大腿骨の間にテンションスペーサーを挟む．膝蓋骨を徒手的に大腿骨膝蓋溝の中央に位置させたことを確認したのち，人工靱帯に最小限の張力をかけ仮ステープルにて固定する（c）．テンションスペーサーを除き，膝を全可動域動かして，靱帯の緊張が良好なことを確認したのち，仮ステープルを取りダブルステープリング固定する（d）．ステープルの上を先ほど反転した骨膜で被覆縫合し，さらに人工靱帯全体を先ほど作成した内側膝蓋支帯片で被覆縫合する（e）．

蓋骨不安徴候（apprehension sign），大腿四頭筋角（Quadriceps angle）を調査した．膝蓋骨異常可動性については正常，軽度，高度に分類した．軽度はやや緩いが脱臼位までいかないもの，高度は明らかに脱臼位まで行くものと定義した．次に膝屈曲 30 度軸射 X 線写真を用いて sulcus angle と congruence angle を測定した．また膝側面 X 線写真から Insall 法[6]を用いて膝蓋骨の高さも測定した．手術結果の総合的評価は Crosby と Insall 法[7]を用いて優・良・可・不可の 4 つに分類し検討した．なお筆者が手術および評価をすべて行った．

手術手技：膝内側部中央に 4～6 cm の縦皮切をおく．膝蓋骨内側縁から 10～15 mm の所から内側広筋に沿って，幅 10 mm 長さ 6～8 cm の内側膝蓋支帯片を作成する（第 4 図 a-f）．膝蓋骨骨トンネルは 3.5 mm drill を用いて膝蓋骨内縁上 1/3 から膝蓋骨前面中央部にくの字状に開孔する．15 mm 幅人工靱帯をその骨トンネルに通し，2 本の靱帯を内側膝蓋支帯の下を通し，内側に引き出す．内転筋結節すぐ遠位部の解剖学的大腿骨付着部の骨膜を幅 1 cm 長さ 2 cm の大きさで剥離し，反転する．膝 60 度屈曲位に保持し，人工靱帯と骨の間にテンションスペーサーを挟む．膝蓋骨を徒手的に大腿骨膝蓋溝の中央に位置させたことを確認したのち，人工靱帯をダブルステープルにて固定する．テンションスペーサーを除き，膝を全可動域動かして，靱帯の緊張が良好なことを確認する．ステープルの上を先ほど反転した骨膜で被覆縫合する．内側広筋と内側膝蓋支帯をマットレス縫合する．この時点で，膝を 0～90 度動かして縫合部が破れないことを確認する．皮下に吸引ドレーンを留置し，皮下，皮膚を追層縫合する．

後療法：術後簡易膝伸展装具で固定する．術後 1 日目より下肢挙上訓練を開始する．2～3 日目より CPM 装置を用いて膝屈曲 0～40 度の範囲で膝屈伸運動を開始する．術後 5 日目より膝蓋骨装具を装着し松葉杖を用いて部分荷重を許可する．10 日目より全荷重を許可

する．8週間目よりジョギングと軽いスポーツ活動を許可し，12週間目よりフルスポーツを許可する．

4. 統計学的検討

本文中の数値は平均±標準偏差で示した．方法1の内側膝蓋骨支持機構の切離実験およびMPFL再建効果を調べる実験で，各実験群の2群間の比較検定には，Wilcoxon signed rank検定を用いた．危険率5%未満の場合を統計学的に有意差ありとした．切離実験の中で，内側膝蓋支帯単独切離（B群とC群の差）と内側膝蓋大腿靭帯単独切離（B群とD群の差）による膝蓋骨外側移動度に関する2群間の比較検定はMann Whitney U検定を用い，同様に危険率5%未満の場合を統計学的に有意差ありとした．

結　果

1. 内側膝蓋骨支持機構の切離実験およびMPFL再建効果

第1表および第2表は切離順序イおよびロのlateral shift ratio（LS）の結果を示す．内側膝蓋支帯単独切離群（C群）は無切離1 kgf負荷群（B群）に比し，測定した全膝屈曲角度でLSはわずかしか増加しなかった（第1表）．MPFL単独切離群（D群）は無切離1 kgf負荷群（B群）と比し，膝20～90度の角度でLSは大きく増加した（第2表）．MPFL単独切離によるLS増加度（D群とB群の差）は，内側膝蓋支帯単独切離によるLS増加度（C群とB群の差）と膝20～90度の角度で明らかな有意差があった（第5図）．内側膝蓋支帯とMPFLの両切離群（E群）ではLSはさらに大きく増加した．MPFLを再建して負荷無し群（F群）は膝蓋骨内側支持機構無切離で負荷無し群（A群）とほぼ同じLSであった．MPFLを再建して1 kgf負荷群（G群）は膝蓋骨内側支持機構無切離で1 kgf負荷群（B群）よりやや小さいLS値であった．

第3表に示すように膝蓋骨内側支持機構無切離で負荷無し群（A群）とMPFLを再建して負荷無し群（F群）のcongruence angleは膝全屈曲角度（20～120度）で有意差はなかった．

2. 急性および陳旧性膝蓋骨脱臼例でのMPFL所見

1）急性膝蓋骨脱臼例のMPFL所見

急性例のMPFL損傷所見は付着部剥離損傷と実質部断裂損傷に分類できた．付着部剥離損傷はMPFL靭帯

第1表　切離順序イの各群の膝蓋骨外側移動度

	No	20°	30°	45°	60°	90°	120°	
A群（無切離；負荷無し）	5	7.9±6.9%	10.6±6.2%	11.5±6.6%	11.5±5.7%	10.4±3.1%	6.5±2.5%	*
B群（無切離；1 kgf負荷）	5	18.8±9.1	22.1±8.6	23.1±8.1	23.0±6.7	21.0±4.8	13.1±4.0	*
C群（MR単独切離；1 kgf負荷）	5	20.9±8.2	23.0±8.4	24.5±8.7	24.1±7.7	23.0±4.9	15.8±5.2	*] *
E群（MRおよびMPFL切離；1 kgf負荷）	5	36.2±8.2	39.4±8.3	40.0±8.9	37.6±9.0	32.3±7.1	19.3±5.7	
F群（MPFL再建；負荷無し）	5	8.0±6.0	9.6±5.4	11.1±5.9	11.0±4.7	10.1±3.3	4.5±2.1	
G群（MPFL再建；1 kgf負荷）	5	16.4±4.9	18.2±5.3	18.9±5.8	17.9±6.3	15.6±5.9	7.5±3.7	

*Wilcoxon signed rank検定による有意差あり（$p<0.05$）．無切離：膝蓋骨内側支持機構無切離，MPFL：内側膝蓋大腿靭帯
MR：内側膝蓋支帯
（Nomura E et al：Knee 7：121-127, 2000のTable 1を許可を得て転載）．

第2表　切離順序ロの各群の膝蓋骨外側移動度

	No	20°	30°	45°	60°	90°	120°	
A群（無切離；負荷無し）	5	7.1±1.8%	9.4±2.2%	11.5±1.9%	11.6±2.1%	10.3±2.5%	6.2±3.2%	*
B群（無切離；1 kgf負荷）	5	16.7±5.8	19.5±3.9	22.2±3.9	21.6±2.5	18.7±2.0	11.4±2.7	*
D群（MPFL単独切離；1 kgf負荷）	5	29.2±6.0	32.6±6.1	36.1±6.8	34.7±5.3	27.9±1.9	17.0±1.0	*
E群（MRおよびMPFL切離；1 kgf負荷）	5	36.5±4.9	40.6±5.9	42.5±6.5	43.0±8.6	34.5±5.3	21.0±4.2	*
F群（MPFL再建；負荷無し）	5	7.1±1.8	9.8±1.6	10.5±1.9	12.0±2.9	9.5±3.9	5.8±3.9	
G群（MPFL再建；1 kgf負荷）	5	16.3±4.0	18.1±4.4	19.2±5.1	18.6±4.1	15.3±5.0	9.1±4.6	

*Wilcoxon signed rank検定による有意差あり（$p<0.05$）．無切離：膝蓋骨内側支持機構無切離，MPFL：内側膝蓋大腿靭帯
MR：内側膝蓋支帯
（Nomura E et al：Knee 7：121-127, 2000のTable 2を許可を得て転載）．

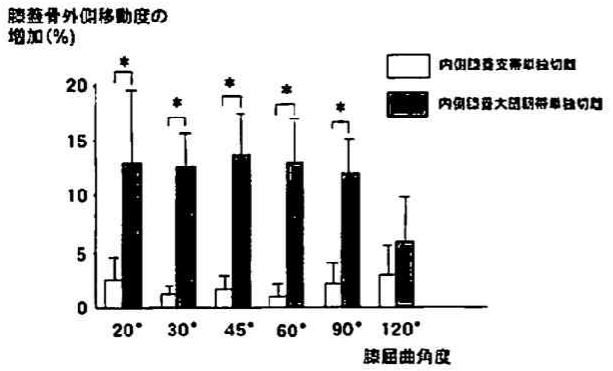

第5図　内側膝蓋大腿靭帯単独切離と内側膝蓋支帯単独切離による膝蓋骨外側移動度の増加の比較
内側膝蓋支帯単独切離（B群とC群の差）と内側膝蓋大腿靭帯単独切離（B群とD群の差）による膝蓋骨外側移動度の増加を示す．Iは標準偏差を示す．*Mann Whitney U検定による有意差あり（$p<0.05$）（Nomura E et al：Knee 7：121-127, 2000のFigure 6を許可を得て転載）

の大腿骨付着部の裏面のみ剥離する損傷で，実質部断裂損傷は靭帯実質部で起こる損傷である．急性膝蓋骨脱臼18膝中，17膝にMPFL損傷があり，付着部剥離損傷が7膝，実質部断裂損傷が10膝であった（第6図A-F）．残りの1膝では損傷はなく弛緩のみであった．

2）陳旧性膝蓋骨脱臼例のMPFL所見

陳旧性例でのMPFL遺残靭帯所見はタイプ1（大腿骨付着部弛緩型），タイプ2（2a：瘢痕形成型，2b：異常瘢痕枝形成型），タイプ3（欠損型）の3つに分類できた（第7図）．タイプ1（大腿骨付着部弛緩型）は靭帯の連続性は正常であるが，大腿骨付着部が骨にルーズに付着するため全体として靭帯が弛緩しているタイプである．タイプ2a（瘢痕形成型）はMPFL靭帯大腿骨付着部近傍で瘢痕形成が見られるもので，タイプ2b（異常瘢痕枝形成型）は正常な大腿骨付着がなく，近位の大内転筋腱および遠位の内側側副靭帯に異常な瘢痕枝が形成されているタイプである．そしてタイプ3（欠損型）は完全に靭帯成分のないもの，および所々に靭帯成分は見られても全体として連続性が見られないタイプである．陳旧性膝蓋骨脱臼49膝中，正常なMPFLは1例もなく，全例MPFL機能不全（MPFL insufficiency）であった．タイプ1（大腿骨付着部弛緩型）は9膝（18%），タイプ2（瘢痕形成型または異常瘢痕枝形成型）は29膝（59%），タイプ3（欠損型）は11膝（23%）であった．

3．反復性膝蓋骨脱臼に対するMPFL再建術の臨床的研究

臨床所見は，1）膝関節可動域は，調査時25膝が最大屈曲可能で，2膝は10度の屈曲制限が見られた．2）膝蓋骨異常可動性は術前全例高度であったが，調査時は22膝が正常，4膝は軽度，1膝は高度であった．3）膝蓋骨不安徴候は術前全例陽性であったが，調査時は2膝（7%）のみ陽性で，25膝は陰性であった．4）大腿四頭筋角（Quadriceps angle）は術前20±5度であった．ステープル固定部の圧痛は11膝に見られた．Sulcus angleは術前149.6±8.7度であった．Congruence angleは術前14.3±16.2度が，調査時−9.6±6.3度と正常な値に回復した．膝蓋骨の高さは術前1.14±0.15が，調査時1.11±0.15とほぼ同じ値であった．Crosby and Insall法による手術成績の評価は，優が15膝，良が11膝，可が1膝で，不可はなかった．再脱臼は1膝で見られた．良の結果の主な理由は，膝蓋骨安定にも関わらず，ステープル部痛，内側の突っ張り感や痛み，膝蓋大腿関節痛などであった．術後合併症は皮下血腫1膝，皮下感染1膝で，25膝は合併症は無かった．

第3表　実験A群とF群のcongruence angle

	20°	30°	45°	60°	90°	120°
A群（無切離；負荷無し）	−5.8±1.8	−5.9±3.2	−4.4±1.5	−5.1±2.8	−6.0±2.0	−5.9±5.8
F群（MPFL再建；負荷無し）	−5.3±3.2	−4.6±3.4	−3.5±2.9	−3.6±1.7	−6.2±2.4	−4.7±3.9

全ての膝関節屈曲角度で，二つのグループ間にWilcoxon signed rank検定による有意差はなかった（$p>0.05$）．無切離；膝蓋骨内側支持機構無切離，MPFL：内側膝蓋大腿靭帯
（Nomura E et al：Knee 7：121-127, 2000のTable 3を許可を得て転載）．

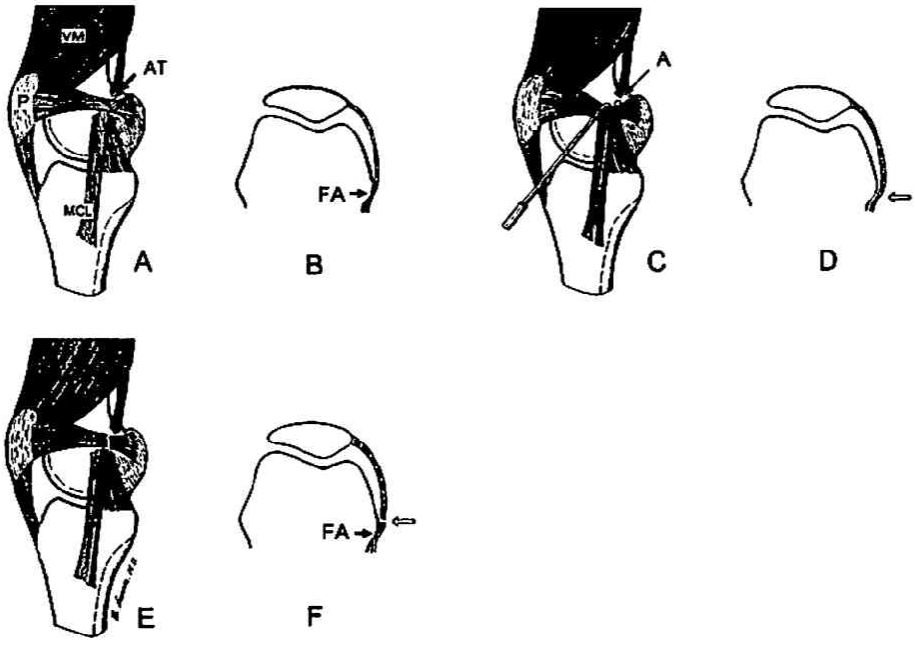

第6図　急性膝蓋骨脱臼における内側膝蓋大腿靭帯損傷の分類．（Nomura E：Int Orthop 23：260-263, 1999 の Figure1 を許可を得て転載）．図 A, B：正常な内側膝蓋大腿靭帯．FA または卵円の斜線部；大腿骨付着部　VM；内側広筋　AT；内転筋結節　P；膝蓋骨　MCL；内側側副靭帯．図 C, D：剥離損傷（Avulsion-tear type）．矢印 A または白矢印：大腿骨付着部の剥離部．図 E, F：実質部損傷（Substantial-tear type）（白矢印；損傷部）

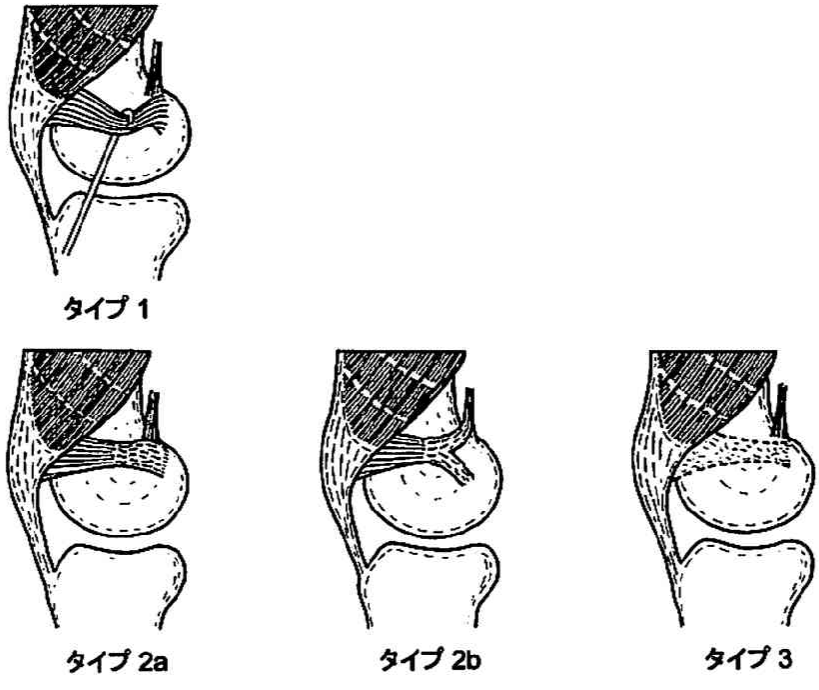

第7図　陳旧性膝蓋骨脱臼における内側膝蓋大腿靭帯の遺残靭帯所見（Nomura E：Int Orthop 23：260-263, 1999 の Figure 3 を許可を得て転載）．タイプ 1：大腿骨付着部弛緩型，タイプ 2：瘢痕形成型または異常瘢痕枝形成型，タイプ 2a：瘢痕形成型．内側膝蓋大腿靭帯の大腿骨付着部近傍は瘢痕が形成されている．タイプ 2b：異常瘢痕枝形成型．大内転筋腱や内側側副靭帯の方向に異常瘢痕枝の形成が見られる．タイプ 3：欠損型

考　察

反復性膝蓋骨脱臼の手術法として，遠位リアライメントおよび近位リアライメントが主に行われてきた．どちらも膝蓋骨伸展機構を全体として直線的に矯正する手術である．遠位リアライメントは膝蓋骨の遠位部の脛骨粗面を骨ごと内側に移行する手術で，近位リアライメントは膝蓋骨の近位部の内側広筋を遠位外側に移行縫縮する手術である．膝蓋骨を中心として大腿四頭筋の中心軸と膝蓋腱の中心軸のなす角度（Q角）は正常で外側に15度向いており，したがって大腿四頭筋が作用すれば，正常でも膝蓋骨に外側への牽引力が作用する．リアライメント手術はこのQ角を0度近くにすることにより，外側への牽引力を消失させ，しいては膝蓋骨の外側への偏位を防ぐダイナミックな手術である．幾つかの関節でみられる関節脱臼や亜脱臼，および関節不安定症で，過去に数多くの筋腱移行術が提唱されてきたが，膝蓋骨脱臼に対するリアライメント手術はこれらの手術法と同様な考え方によっていた．しかし，不安定な関節において正常な機能を回復させるためには，過剰な動きを制御する靱帯性構造の修復あるいは再建が必要であることが，近年多くの関節手術で証明されている．例えば，肩関節脱臼に対するBankart法，足関節における前距腓靱帯再建術，肘関節における内側側副靱帯再建術，膝関節の前十字靱帯再建術などである．反復性膝蓋骨脱臼でも靱帯性構造の修復あるいは再建は，理にかなった方法であることは論をまたない．したがって，膝蓋骨の重要な靱帯性構成体であるMPFLの再建術は，従来の手術にとってかわる大きな可能性をもつ方法であると考えられる．以下に，MPFLの本研究結果について考察する．

1．MPFLの解剖所見と機能解剖所見

MPFLの解剖所見については，Warrenら[43]が1979年に膝関節内側支持機構の解剖学的研究の中で，MPFLは膝蓋骨内側縁から大腿骨内側上顆に走行し，厚い例や薄い例があったと記載している．Reiderら[42]は1981年に20膝中7膝にMPFLが存在し，大腿骨付着部は大腿骨内側上顆で形態は様々であったと述べた．MPFLの大腿骨付着部は，過去に大腿骨内側上顆または内転筋結節と報告されてきた[4,19,23,24,40,43]．しかしながら，筆者は，解剖学的研究[28,35]からMPFLの大腿骨付着部はそのいずれでもなく，大腿骨内側上顆の後上方で且つ内転筋結節のすぐ遠位部を主張した．

近年のいくつかの生体力学的研究から，MPFLは膝蓋骨内側支持機構の中で第1制御機構であることが証明された．Conlanら[9]はMPFLは膝蓋骨内側支持機構の53%の制動機能を担うと報告した．Hautamaaら[25]およびDesioら[20]はMPFLの制動機能はそれぞれ50%，60%と述べている．我々もすでにMPFLは膝蓋骨内側支持機構の第1制御因子であることを報告している[30]．しかしながら，過去の研究者は，Conlanは膝関節屈曲30度，Hautamaaは20度，Desioは0度で実験を行っており，いずれも一つの膝屈曲角度での検討であった．信頼できるMPFL再建方法を確立するには，膝関節の広範囲な可動域でのMPFLの機能や再建術の効果を知る必要がある．そのため今回の実験で膝屈曲20～120度の広い屈曲範囲で膝蓋骨内側支持機構の機能を測定したことが過去の実験と異なっている．MPFL単独切離は膝屈曲20～90度の範囲でlateral shiftが大きく増加した．膝蓋骨内側支持機構が無傷で膝蓋骨に1kgの外側負荷では膝屈曲20～90度の範囲でlateral shiftが約10%増加した．これは膝蓋骨内側支持機構の初期laxityを示すと考えられる．膝屈曲90度以上では，MPFLの制動機能は低かったが，これは膝蓋骨は膝屈曲90度以上では大腿骨膝蓋溝に深くはまり込むため，膝蓋骨外側の移動に対して骨性のバットレス効果により制動されていることを意味する．本研究結果から，MPFLは膝屈曲20～90度の範囲で膝蓋骨の外側移動を制動しているといえる．一方，本研究は大腿四頭筋にわずか1kgfの負荷を加えた静的状態での測定に過ぎない．人の実際の活動時には大腿四頭筋にはきわめて大きな力がかかっていることから，静的状態だけでなく，より生理的に近い動的状態の検討も今後必要であると考えられる．

MPFL再建術ではないが，MPFLの切離後に切離部の1次縫合により膝蓋骨の制動機能が正常範囲に回復されることをDesioら[20]が報告している．我々の実験では内側膝蓋支帯およびMPFLを切離したのち，MPFLを人工靱帯で再建すると十分な膝蓋骨外側制動が得られ，膝関節屈曲20～120度屈曲位の範囲で正常なトラッキングが再獲得できることが判明し，この再建方法は十分に臨床応用可能なことが立証された．

2．膝蓋骨脱臼例でのMPFL所見

一方，MPFLが機能解剖学的に膝蓋骨内側支持機構の第1制御機構と証明されても，臨床的な裏付けが極めて重要である．急性膝蓋骨脱臼時に生じる損傷は1990年代前半まで，膝関節包の損傷，内側膝蓋支帯の損傷，内側広筋の損傷などがあげられてきた[12,14,46,47]．

解剖学的にほとんどその存在が知られていなかったMPFLについてその検討がなされなかったのは無理からぬところでもある．1990年以後，急性膝蓋骨脱臼でMPFLが大腿骨付着部近傍で損傷を高率に合併する報告がなされるようになり[16,17,21,27,31,33,37,38,40]，生体力学的研究結果とともにMPFLの重要性がクローズアップされてきた．しかしながら，MPFL損傷の形式についての報告は今まで皆無であった．正常なMPFLは膝蓋骨内側縁から起始し，内転筋結節すぐ遠位部の大腿骨に付着しているが，MPFLの表層は後方関節包にまで伸びているため，一見するとMPFLは内転筋結節のすぐ遠位部の大腿骨に付着せず，後方関節包まで連続しているように見える．しかし，大腿骨付着部は深層線維で内転筋結節のすぐ遠位部に大腿骨としっかりアンカーされている．筆者はこの解剖学的構造をsingle-point fixationと名付けた[35]．

今回の検討から，実質部断裂損傷の発生はほとんど大腿骨付着部近傍であった．MPFLは膝蓋骨から大腿骨付着部に向かって靭帯の幅および厚さが次第に細く，薄くなる特徴を有している[28]．従って，MPFLに損傷が起これば，強度的に弱い大腿骨付着部近くで実質部断裂損傷が起こることは容易に推測できた．しかしながら，付着部剥離損傷は予想しておらず，その発見は驚くべきものであった[31,33]．付着部剥離損傷はMPFL大腿骨付着部深層線維の骨付着のみが剥離する損傷である．これはMPFLの大腿骨付着部は深層線維のみ付着し，表層線維は後方の関節包に連続する特殊な構造をとることによる．MPFL大腿骨付着部はきわめて小さいものであるが，その特殊な付着部構造は形態学的，解剖学的弱点であるのとは逆に，付着部でのわずかな動きを許す特殊な構造も有しているのでないかとも考えられた．

陳旧性膝蓋骨脱臼例でのMPFL遺残靭帯は，タイプ1（大腿骨付着部弛緩型），タイプ2（2a；瘢痕形成型，2；異常瘢痕枝形成型），タイプ3（欠損型）の3つに分類でき，正常な靭帯は1例もなかった．急性膝蓋骨脱臼例ではMPFLが消失している例は無かったが，陳旧性脱臼例では11膝（23%）がタイプ3（欠損型）であった．このタイプ3（欠損型）は陳旧性膝前十字靭帯損傷でしばしばみられる靭帯の欠損あるいは消失に類似している．陳旧例でのMPFL遺残靭帯所見は，急性脱臼時の損傷修復部が再脱臼により何度も再損傷をきたすため，より複雑になるとともに，急性損傷の特徴は徐々に失われていくと考えられる．タイプ2b（異常瘢痕枝形成型）は，損傷MPFLが大腿骨付着部近くで近位または遠位へ瘢痕を形成して修復しようとする生体の防御反応であると考えられた．反復性膝蓋骨脱臼にかかわる数多くの軟部組織や骨性の先天的解剖学的因子が過去に報告されてきた[1,4,6,8]が，今回のMPFL靭帯所見の研究結果から，全例にMPFL機能不全が存在することが判明し，種々の先天的解剖学的因子に加えて，MPFL治癒不全が重要な再脱臼要因であると結論した．

3. MPFL再建術

急性および反復性膝蓋骨脱臼例でのMPFL損傷やMPFL機能不全の証明は，膝蓋骨の外側方向への制動に第1制御機構としてのMPFLの機能を臨床面からも支持する結果であった．従って，生体力学的にも臨床的にもMPFLは最も重要な膝蓋骨内側支持機構であり，この靭帯の修復や再建は反復性膝蓋骨脱臼に対する有用な治療法として選択するに十分な根拠になると考えられた．筆者は自身の研究結果をもとにMPFL再建術を考案し，その臨床応用を1988年に開始した．その第1報として1992年に人工靭帯を用いたMPFL再建術を本邦で報告した[29]．海外では，ほぼ同時期にAvikainenら（1992年）[17]とElleraGomes（1993年）[22]がMPFL再建術を報告している．再建材料としてAvikainenらは大内転筋腱，ElleraGomesは人工靭帯を用いた．その後，再建術の報告は散見されるが未だ多くない．そのため反復性膝蓋骨脱臼に対するMPFL再建術の評価は確定したものではないが，急性膝蓋骨脱臼に対するMPFL修復術の報告は近年きわめて多くなり，膝蓋骨内側支持機構の第1制御機構としての重要性が認識され始めた証拠でもある．

再建術では，再建靭帯固定時の膝屈曲角度，固定部位，靭帯の緊張度などが極めて重要となるが，過去の報告では，靭帯再建時の条件についての記載はほとんどされていない．靭帯固定時の膝屈曲角度については，Ellera Gomes[22]は膝90度屈曲位と述べたが，Avikainenら[17]，宗田ら[26]は述べていない．筆者はMPFLの靭帯付着部距離についても検討してきた[30]が，MPFLの付着部2点間距離を膝屈曲0～135度の範囲で測定したところ，2点間距離は0度と60度で最大との結果を得ている．膝屈曲0度では膝蓋骨は大腿骨膝蓋溝に入っていないため膝蓋骨の正しい位置を決めることはきわめて難しいが，膝屈曲60度では大腿骨膝蓋溝は深く，膝蓋骨の適正な位置を容易に見い出すことができる．このことから筆者は，MPFLを固定する膝屈曲角度を60度に決定した．再建靭帯の固定部位であるが，筆者は大腿骨付着部は大腿骨内側上顆の後上方で且つ内転筋結節のすぐ遠位部であると上述した．この大腿骨付着部はわずかに距離

がずれても，例えば5mmほどずれても，2点間距離は大きく変化することがわかっている[30]．わずかな解剖学的なずれは再建術の結果に大きく影響する可能性があるので，正確な大腿骨付着部の確認は極めて重要となる．再建靱帯固定時の靱帯の緊張度であるが，過去の報告ではなんら記載されていない．筆者は解剖学的研究から靱帯は常にピンと強く張っているわけではなく，ある程度の『遊び』，すなわち初期laxityがあることを見い出した．靱帯固定時の膝屈曲角度を60度と決め，その際の『遊び』の程度をtension spacerという新しい概念を導入し使用した．靱帯再建術にとって靱帯の骨への固定方法もきわめて重要である．靱帯の確実な骨への固定を得るためには，強固な初期固定力だけでなく，経時的な固定力の劣化を防ぎ，より早期に骨への確実な固定が得られることが必要である．再建靱帯の骨へ固定方法は，糸による縫合固定[17,21]，骨ワッシャーと螺子[22]，single-stapling法[26]などが報告されている．自家考案の固定手技はdouble-stapling法で初期固定力にすぐれ，さらに骨膜被覆や内側膝蓋支帯片被覆などを加えたことが確実な骨への固定につながったのでないかと考える．このような種々の詳細な条件や手技を用いたことにより，手術方法がより安全で確実なものになったと思われる．

反復性膝蓋骨脱臼に対する人工靱帯に内側膝蓋支帯片を組み合わせた自家考案による再建術の中長期成績は，優および良が96%であった．この臨床研究から，本手術法の有効性が確認できた．

今回筆者が新たに開発したMPFL再建術の有用性を述べると，

1）解剖学的に存在する靱帯の再建術である．

2）個々の症例で膝蓋骨不安定性の程度が異なるにも関わらず，一定した手術手技でできる．

3）膝蓋骨伸展機構に対する最小限の手術侵襲である．

MPFLの基礎的・臨床的研究結果から，MPFLは膝蓋骨の制動やトラッキングにおいて膝蓋骨内側支持機構の中で最も重要な支持機構であり，膝蓋骨脱臼の治療においてMPFL損傷組織の修復や再建が最も効果的な方法であることが判明した．

結　論

1．反復性膝蓋骨脱臼の発生に関与する内側膝蓋大腿靱帯の形態とその支持機能を新鮮凍結切断膝ならびに臨床例を用いて検討した．

2．まず，新鮮凍結切断肢10膝関節を用いて膝蓋骨内側支持機構の切離実験を行った．膝蓋骨内側支持機構のうちMPFL単独切離で，膝屈曲20-90度の範囲で膝蓋骨は大きく外方に移動し，内側膝蓋支帯切離では切離の影響は少なかった．MPFLと内側膝蓋支帯を切離したのちMPFL単独の再建術により膝蓋骨の外方制動は膝屈曲20～120度の範囲で正常範囲内に回復したことから，MPFLは膝蓋骨内側支持機構の中で最も重要な制動因子であることが判明した．

3．臨床的研究として，急性膝蓋骨脱臼18膝のMPFL損傷および陳旧性膝蓋骨脱臼49膝のMPFL遺残靱帯所見を検討した．急性膝蓋骨脱臼例では1膝を除きMPFLに損傷があり，損傷は剥離損傷と実質部損傷の2つに分類できた．陳旧性膝蓋骨脱臼例では遺残靱帯は3つに分類できたが，すべての症例にMPFL機能不全が存在し，膝蓋骨脱臼におけるMPFLの重要性が臨床面からも裏付けられた．

4．切離実験でその有効性が立証されたMPFL再建方法を24例27膝に臨床応用した．再建材料としてLeeds-Keio人工靱帯と内側膝蓋支帯弁状片を用いた．手術後平均5.9年の結果は優および良が96%で，反復性膝蓋骨脱臼に対するMPFL再建術はきわめて有用な治療法であることが判明した．

5．膝蓋骨外側脱臼における内側膝蓋大腿靱帯の重要性が生体力学的にも臨床的にも証明され，内側膝蓋大腿靱帯再建術の手術成績はきわめて良好であった．

本稿を終えるにあたり，御指導，御校閲を賜りました慶應義塾大学医学部整形外科学教室戸山芳昭教授に深甚なる謝意を表します．

本論文の要旨は第4回日本整形外科学会基礎学術集会（1991年，神戸），第32回西アメリカ整形外科学会（1998年，アスペン），第29回東アメリカ整形外科学会（1998年，プエルトリコ）および第21回国際整形災害外科学会（1999年，シドニー）にて報告した．

文　献

1) Aichroth PM, Al-Duri Z：Dislocation and subluxation of the . patella：an overview. Knee Surgery. (Ed) Aichroth PM, Al-Duri Z, Martin Dunitz Ltd, Deutscher Arzte-Verlag Koln, p. 354-379, 1992
2) Arendt EA, Fithian DC, Cohen E：Current concepts of lateral patella dislocation. Clin Sports Med 21(3)：499-519, 2002
3) Fithian DC, Nomura E, Arendt E：Anatomy of patellar dislocation. Oper Tech Sports Med 9：102-111, 2001
4) Fulkerson JP, Hungerford DS：Patellar dislocation. Disorders of the Patellofemoral Joint. (Ed) Fulkerson

JP, Hungerford DS, Williams & Wilkins, Baltimore, p. 149-175, 1990
5) Hughston JC, Walsh WM, Puddu G : Treatment. Patellar subluxation and dislocation. (Ed) Hughston JC, Walsh WM, Puddu G, WB Saunders Company, Philadelphia, p.84-130, 1984
6) Insall JN : Disorder of the patella. Surgery of the knee. (Ed) Insall JN, Churchill Livingstone, New York, p.191-260,1984
7) Crosby EB, Insall J : Recurrent dislocation of the patella, relation of treatment to osteoarthritis. J Bone Joint Surg Am 58 : 9-13,1976
8) Dandy DJ : Chronic patellar instability. J Bone Joint Surg Br 78 : 328-35, 1996
9) Hughston JC, Deese M : Medial subluxation of the patella as a complication of lateral retinacular release. Am J Sports Med 16 : 383-388,1988
10) Shellock FG, Mink JH, Deutsch A, Fox JM, Ferkel R D : Evaluation of the patients with persistent symptoms after lateral retinacular release by kinematic magnetic resonance imaging of the patellofemoral joint. Arthroscopy 6 : 226-234, 1990
11) Hauser EDW : Total tendon transplant for slipping patella. Surg Gynecol Obstet 66 : 199-214, 1938
12) Cofield RH, Bryan RS : Acute dislocation of the pat ella : results of conservative treatment. J Trauma 17 : 526-531,1977
13) Hawkins RJ, Bell RH, Anisette G : Acute patellar dislocations. The natural history. Am J Sports Med 14 : 117-120,1986
14) Kirsh MD, Fitzgerald SW, Friedman H, Rogers LF : Transient lateral patellar dislocation : Diagnosis with MR imaging. AJR 161 : 109-113, 1993
15) Maenpaa H, Huhtala H, Lehto MU : Recurrence after patellar dislocation. Redislocation in 37/75 patients followed for 6-24 years. Acta Orthop Scand 68 : 424-426,1997
16) Ahmad CS, Shubin Stein BE, Matuz D, Henry JH : Immediate surgical repair of the medial patellar stabilizers for acute patellar dislocation. A review of eight cases. Am J Sports Med 28 : 804-810, 2000
17) Avikainen VJ, Nikku RK, Seppanen-Lehmonen TK : Adductor magnus tenodesis for patellar dislocation : technique and preliminary results. Clin Orthop 297 : 12-16, 1993
18) Burks RT, Desio SM, Bachus KN, Tyson L, Springer K : Biomechanical evaluation of lateral patellar dislocations. Am J Knee Surg 11 : 24-31,1998
19) Conlan T, Garth WP, Lemons JE : Evaluation of the medial soft-tissue restraints of the extensor mechanism of the knee. J Bone Joint Surg Am 75 : 682-693, 1993
20) Desio DS, Burk RT, Bachus KN : Soft tissue restraint to lateral patellar translation in the human knee. Am J Sports Med 26 : 59-65, 1998
21) Drez D, Edwards TB ,Williams CS : Results of medial patellofemoral ligament reconstruction in the treatment of patellar dislocation. Arthroscopy 17 : 298-306, 2001
22) Ellera Gomes JL : Medial patellofemoral ligament reconstruction for recurrent dislocation of the patella ; a preliminary report. Arthroscopy 8 : 335-340, 1992
23) Feller JA, Feagin JA, Garrett WE : The medial patellofemoral ligament revisited : an anatomical study. Knee Surg Sports Traumatol Arthrosc 1 : 184-186, 1993
24) Garth WPJr, DiChristina DG ,Holt G : Delayed proximal repair and distal realignment after patellar dislocation. Clin Orthop 377 : 132-144, 2000
25) Hautamaa PV, Fithian DC, Kaufmann KR, Daniel DM, Pohlmeyer AM : Medial soft tissue restraints in lateral patellar instability and repair. Clin Orthop 349 : 174-182, 1998
26) Muncta T, Sekiya I, Tsuchiya M, Shinomiya K : A technique for reconstruction of the medial patellofemoral ligament. Clin Orthop 359 : 151-155, 1999
27) 野村栄貴，冨士川恭輔，竹田毅，松本秀男：新鮮膝蓋骨脱臼に伴う内側膝蓋大腿靱帯の手術所見．日本膝関節研究会誌，17：102-106，1991
28) 野村栄貴，冨士川恭輔，竹田毅，松本秀男：内側膝蓋大腿靱帯の解剖学的研究．別冊整形外科，22：2-5，1992．
29) 野村栄貴，冨士川恭輔，竹田毅，松本秀男：陳旧性膝蓋骨脱臼に対する Leeds-Keio 人工靱帯を用いた内側膝蓋大腿靱帯再建術の術後成績．中部整災誌，35：1581-1582，1992
30) 野村栄貴，冨士川恭輔，竹田毅，松本秀男：内側膝蓋大腿靱帯の機能解剖学的研究．臨整外，28：5-10，1993
31) 野村栄貴，冨士川恭輔，竹田毅，松本秀男：新鮮膝蓋骨脱臼に対する内側膝蓋大腿靱帯の一次修復術．整形外科，46：294-298，1995
32) 野村栄貴，冨士川恭輔，竹田毅，松本秀男：急性膝蓋骨脱臼における膝蓋骨内側支持機構損傷．整形外科，49：1075-1079，1998
33) Nomura E : Classification for the lesions of the medial patellofemoral ligament in patellar dislocation. Int Orthop 23 : 260-263, 1999
34) Nomura E, Horiuchi Y, Kihara M : A mid-term follow-up of the medial patellofemoral ligament reconstruction using an artificial ligament for recurrent patellar dislocation. Knee 7 : 211-215, 2000
35) Nomura E, Horiuchi Y, Kihara M : Medial patellofemoral ligament restraint in lateral patellar translation and reconstruction. Knee 7 : 121-127, 2000
36) Nomura E, Inoue M : Surgical technique and rationale for medial patellofemoral ligament reconstruction for recurrent patellar dislocation. Arthroscopy 19 : 47E, 2003 (Online)
37) Sallay PI, Poggi J, Speer KP, Garrett WE : Acute dislocation of the patella : a correlative pathoanatomical study. Am J Sports Med 24 : 52-60,

1996
38) Sanders TG, Morrison WB, Singleton BA, Miller MD, Cornum KG : Medial patellofemoral ligament injury following acute transient dislocation of the patella. MR findingd with surgical correction in 14 patients. J Comput Assist Tomogr 25 : 957-962, 2001
39) Sandmeier RH, Burks RT, Bachus KN, Billings A : The effect of reconstruction of the medial patellofemoral ligament on patellar tracking. Am J Sports Med 28 : 345-349, 2000
40) Spritzer CE, Courneya DL, Burk DL Jr, Garrett WE, Strong JA : Medial retinacular complex injury in acute patellar dislocation : MR findings and surgical implications. AJR 168 : 117-122, 1997
41) Kaplan EB : Factors responsible for the stability of the knee joint. Bull Hosp Joint Dis 18 : 51-59, 1957
42) Reider B, Marshall, JL, Koslin B, Ring B, Girgis FG : The anterior aspect of the knee joint : an anatomical study. J Bone Joint Surg Am 63 : 351-356, 1981
43) Warren L, Marshall J : The supporting structures and layers on the medial side of the knee : an anatomical analysis. J. Bone Joint Surg Am 61 : 56-62, 1979
44) 福林徹，黒澤尚，土肥徳秀，陳永振，中島寛之，近藤稔：いわゆる習慣性膝蓋骨亜脱臼についてーX線所見と症状との関連ー．日本膝関節研究会誌，3：37-45, 1977
45) Merchant AC, Mercer RL, Jacobsen RH, Cool CR : Roentgenographic analysis of patellofemoral congruence. J Bone Joint Surg Am 56 : 1391-1396, 1974
46) Sargent JR, Teipner WA : Medial patellar retinacular repair for acute and recurrent dislocation of the patella-a preliminary report. J Bone Joint Surg Am 53 : 386,1971
47) Vainionpaa S, Laasonnen E, Silvennoinen T, Vasenius J, Rokainen P : Acute dislocation of the patella. Clinical, radiographic and operative findings in 64 consecutive cases. Acta Orthop Scand 57 : 331-333, 1986