

Title	肥厚性瘢痕モデルにおけるT細胞の機能
Sub Title	The function of T cell for hypertrophic scar by using animal model
Author	坂本, 好昭(Sakamoto, Yoshiaki)
Publisher	
Publication year	2015
Jtitle	科学研究費補助金研究成果報告書 (2014.)
JaLC DOI	
Abstract	<p>マウス背部の組織の肉眼的所見としては、創作成後14日目に隆起・発赤が強くなっていた。この変化は28日まで確認できたが、その後は徐々に軽快していく状態であった。同部の瘢痕を回収して免疫染色を行ったところ、通常の瘢痕と比較して、張力を負荷した肥厚性瘢痕モデル群においては優位にT細胞の発現を認めた。これはヒトに近いブタ瘢痕モデルにおいても同様の結果を得た。そこでT細胞の発現を抑制するスプラタストシル酸塩の経口投与を行ってマウス背部に張力をかけて瘢痕の形成を試みたが、肥厚性瘢痕の形成は認められなかった。</p> <p>As macroscopic views of the scar of the mouse, the wound of 14 days after wound making was like hypertrophy. This change could be confirmed until 28 days. After 28days, the wound was going to be gradually relieved. The scar was harvested, and immunostained, it was recognized the expression of the T cell in predominance in the hyperplastic scar model group that burdened the tension in comparison with a normal scar. This result was obtained the pig scar model which skin contracture was near to Homo sapiens. Therefore, gave the Suplatast tosilate which controlled the expression of T cell, and tried the formation of the scar, but the formation of the hyperplastic scar was not recognized.</p>
Notes	<p>研究種目：若手研究(B)</p> <p>研究期間：2011～2014</p> <p>課題番号：23792055</p> <p>研究分野：形成外科</p>
Genre	Research Paper
URL	https://koara.lib.keio.ac.jp/xoonips/modules/xoonips/detail.php?koara_id=KAKEN_23792055seika

慶應義塾大学学術情報リポジトリ(KOARA)に掲載されているコンテンツの著作権は、それぞれの著作者、学会または出版社/発行者に帰属し、その権利は著作権法によって保護されています。引用にあたっては、著作権法を遵守してご利用ください。

The copyrights of content available on the Keio Associated Repository of Academic resources (KOARA) belong to the respective authors, academic societies, or publishers/issuers, and these rights are protected by the Japanese Copyright Act. When quoting the content, please follow the Japanese copyright act.

平成 2 7 年 6 月 4 日現在

機関番号：3 2 6 1 2

研究種目：若手研究(B)

研究期間：2011～2014

課題番号：2 3 7 9 2 0 5 5

研究課題名（和文）肥厚性瘢痕モデルにおけるT細胞の機能

研究課題名（英文）The function of T cell for hypertrophic scar by using animal model

研究代表者

坂本 好昭（Sakamoto, Yoshiaki）

慶應義塾大学・医学部・助教

研究者番号：1 0 4 6 4 8 3 5

交付決定額（研究期間全体）：（直接経費） 3,100,000 円

研究成果の概要（和文）：マウス背部の組織の肉眼的所見としては、創作成後14日目に隆起・発赤が強くなっていた。この変化は28日まで確認できたが、その後は徐々に軽快していく状態であった。同部の瘢痕を回収して免疫染色を行ったところ、通常の瘢痕と比較して、張力を負荷した肥厚性瘢痕モデル群においては優位にT細胞の発現を認めた。これはヒトに近いブタ瘢痕モデルにおいても同様の結果を得た。そこでT細胞の発現を抑制するスプラタストシル酸塩の経口投与を行ってマウス背部に張力をかけて瘢痕の形成を試みたが、肥厚性瘢痕の形成は認められなかった。

研究成果の概要（英文）：As macroscopic views of the scar of the mouse, the wound of 14 days after wound making was like hypertrophy. This change could be confirmed until 28 days. After 28 days, the wound was going to be gradually relieved. The scar was harvested, and immunostained, it was recognized the expression of the T cell in predominance in the hyperplastic scar model group that burdened the tension in comparison with a normal scar. This result was obtained the pig scar model which skin constructure was near to Homo sapiens. Therefore, gave the Suplatast tosylate which controlled the expression of T cell, and tried the formation of the scar, but the formation of the hyperplastic scar was not recognized.

研究分野：形成外科

キーワード：創傷治癒 肥厚性瘢痕 ケロイド

1. 研究開始当初の背景

ケロイド・肥厚性瘢痕は形成外科診療において最も頻繁に遭遇する疾患である。これらは外見上の問題、治療抵抗性の疼痛・掻痒感、拘縮による運動制限などから、時として社会復帰を困難とする要因となるほど患者のQOLを損なう。以前より本病態は腫瘍性変化なのかあるいは炎症性変化なのかということについて議論がなされているが、病態の解明は他の疾患に比べ著しく遅れている。その要因として、ケロイド・肥厚性瘢痕のげっ歯類モデルは存在せず、分子生物学的解析が不可能であることが挙げられる。その折2007年に肥厚性瘢痕モデルマウスが報告された。申請者は再現を試みたが、著明な肥厚性瘢痕形成は得られなかった。そこで、ケロイド・肥厚性瘢痕は創縁に緊張のかかる部位に生じるという事象をヒントにマウス背部に広範囲皮膚欠損創縫縮を行った上で、延長器を装着し、持続的に創縁に張力を加えるという試みを行ったところ、再現性を以て、肥厚性瘢痕を作成することに成功した。そこで本モデルマウスを用いた肥厚性瘢痕の病態解明を行うこととした。

2. 研究の目的

申請者が独自に開発したマウス肥厚性瘢痕モデルを駆使し、肥厚性瘢痕の病態メカニズムに迫ることを目的としている。申請者はこれまで、ヒトケロイド・肥厚性瘢痕検体を用いた研究において、Th2/Th17 優位のT細胞の分布(自己免疫疾患類似の傾向)が認められることを見出している。本研究においては、この知見を基に新規マウス肥厚性瘢痕モデルにおいてTh2/Th17 サブセットの機能に焦点を当て、それらの関与するケミカルメディエーターを同定し、その役割を明らかにすべく、ケミカルメディエーター阻害時の肥厚性瘢痕形成を解析し、新規治療戦略の足掛かりとすることを目的とした。

3. 研究の方法

マウス背部皮膚に広範囲欠損創(3cm幅)を作成、縫縮する。縫合創作成4日後、臨床において頭蓋骨・顎骨の骨延長術において用いられる骨延長器を装着し、持続的に創縁に張力を加えた。この方法は2007年にAarabiらが報告した方法(FASEB. J. 2007)をヒントにしている。形成された肥厚性瘢痕組織および周囲健常組織を採取し、免疫組織学的解析を行った。しかしながらマウス皮膚の問題としてはヒトのそれと異なり下床との結合力が弱く、また皮膚進展性が非常に強いということが問題点であり、ヒトに見られる現象と同等なのかという疑問点が生じた。そのためよりヒトの皮膚構造に近いブタに対しても同様に、皮膚欠損層を作成して、さらに延長器を装着し創縁に張力を加えることで、肥厚

性瘢痕の作成を試みることにした。

そして作成した創部の免疫染色を行い、各種炎症細胞の分布を評価した。さらには、CD31、LYVE-1染色などにより、組織血管・リンパ管新生を評価した。また特異的炎症細胞Th 優位のT細胞分布が確認できた場合にはTh 阻害剤であるスプラタストシル酸塩の経口投与を行い、そのときに作成される瘢痕の違いを検討することとした。

4. 研究成果

マウス背部の組織の肉眼的所見としては、創作成後14日目に隆起・発赤が強くなっていた。この変化は28日まで確認できたが、その後は徐々に軽快していく状態であった(図1)。

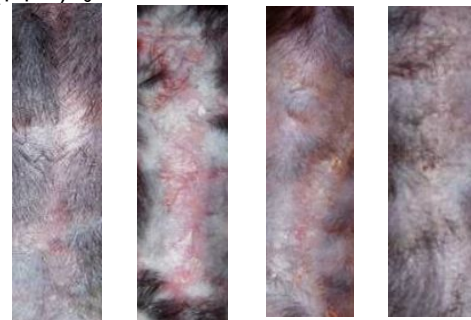


図1 張力負荷時の瘢痕の変化
(左より1, 2, 4, 8週)

組織回収後にT細胞の発現を調べるために、T細胞マーカーであるCD3,4による免疫染色を行ったところ、通常の瘢痕と比較して、張力を負荷した肥厚性瘢痕モデル群においては優位にCD4陽性細胞の発現を認めた(図2)。

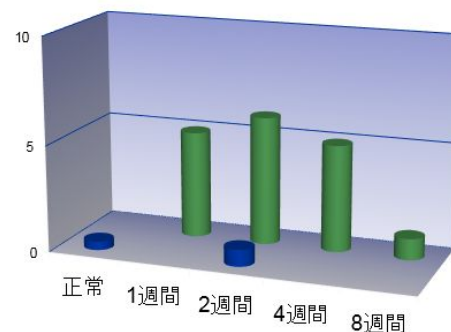


図2 CD4陽性細胞の割合
(青：通常瘢痕、緑：張力負荷瘢痕)

そして組織血管・リンパ管新生を検討したところ、延長しているうちに表皮が徐々に肥厚していき、その分化した表皮細胞層(K5陰性)においてsmooth muscle actin(SMA)の発現を認めた。通常SMAは筋線維芽細胞に発現するが、それが分化した表皮細胞にも見られるという現象を見出した。

血管、マクロファージの発現は通常瘢痕と大きな変化は認められなかったが、延長14日目で一過性にリンパ管のマーカーである

LYVE1 の発現を認め、リンパ管が増えるという新知見を得た(図3)。これは CD4 陽性 T 細胞の遊走・発現のためにはリンパ管新生が不可欠であり、肥厚性瘢痕形成過程においてリンパ管新生がその発生の一助を担っていることが示唆された。

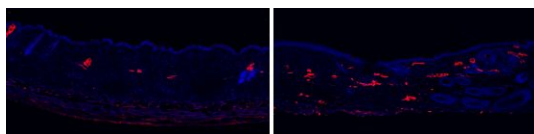


図3 正常瘢痕(左)と張力負荷瘢痕(右)でのリンパ管発現の違い
(赤色が LYVE1)

しかしながら本現象はマウス背部において張力負荷が少なくなってくると肉眼増と同様に見られなくなるといった結果を得た。通常ヒト検体においては自然軽快することが少なくよりヒトに近い動物モデルの作成と評価の必要性が示唆された。

そこでよりヒトの皮膚構造に近いブタ(クラウン系ミニブタ)を用いて同様の現象が確認できるのかを調べることにした。

その結果クラウン系ミニブタ(雌、BW 31kg)を2匹対象とし実験を行った。その結果、ヒトならびにマウスモデルと同様に肥厚性瘢痕が形成され、さらにマウスも出ると異なり、時間が経過しても軽快しないというヒトに似た特徴を呈した(図4)。

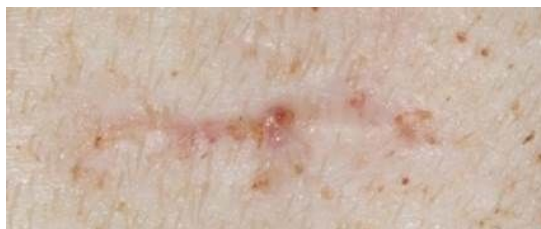

図4 ブタ背部での肥厚性瘢痕

さらに CD3, CD4 による免疫染色を行った結果、これまでに得られた結果と同様に肥厚性瘢痕部分においてこれらの陽性細胞の発現が増加していることが認められた。

以上のことから3種の検体において皮膚に組織緊張を加えた場合に、CD4 陽性細胞の発現が増加し、肥厚性瘢痕を呈していることから、マウスモデルも十分にヒトの肥厚性瘢痕を反映していることが示唆された。

そこでマウスにスプラタストシル酸塩の経口投与を行い、同様に皮膚に張力負荷をかけて瘢痕の違いを検討した。

その結果、作成された瘢痕はこれまでに作成された肥厚性瘢痕のような隆起と発赤は認められなかった。さらにスプラタストシル酸塩の経口投与をしなかった群と比較して、CD4 陽性細胞の発現量の現象ならびにリンパ管新生の現象を認めた(図5)。

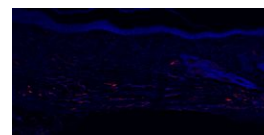


図5 スプラタストシル酸塩の経口投与下での瘢痕

以上の検討から、スプラタストシル酸塩は肥厚性瘢痕に対して有効な治療法である可能性が示唆された。

今回の研究は以上であったが、本研究にはいくつか今後の検討課題を要する。

まず第一に今回はあくまで肥厚性瘢痕の CD3, CD4 陽性細胞に的を絞った研究であったが、いまだ肥厚性瘢痕の生成メカニズムの解明には至っていない。

またスプラタストシル酸塩の有効性の裏づけも不十分である。本来であれば、スプラタストシル酸塩の投与終了により肥厚性瘢痕が再燃するかを確認することが必要である。しかしながら先述のごとく、マウスの場合はその皮膚のゆとりから経時的にも軽快してしまうために、再燃の確認を行うことが難しい。

この点を改善するためにはヒトの肥厚性瘢痕に酷似していたミニブタに対して、スプラタストシル酸塩の投与を行うことでその確認が可能であると考えている。

しかしながらミニブタの場合そのコストやハンドリングの問題があるのもまた事実である。

今後、より非個性瘢痕の生成メカニズムを明らかにし、さらによりよい動物モデルを作成し検討していくことが必要であると考えている。

5. 主な発表論文等

(研究代表者、研究分担者及び連携研究者には下線)

〔雑誌論文〕(計 0 件)

〔学会発表〕(計 3 件)

坂本好昭、他. クラウン系ミニブタ線状肥厚性瘢痕モデルにおける炎症細胞の発現. 第 22 回日本形成外科学会基礎学術集会. 2013.11.7 (新潟県新潟市)

Y Sakamoto, et al. Inflammatory cells in keloids and hypertrophic scars. International Scar Meeting in Tokyo. 2011.11.29 Toshi Center Hotel, (Chiyoda-ku, Tokyo)

坂本好昭、他. (シンポジウム)ケロイド・肥厚性瘢痕形成時における炎症細胞

の検討．第 20 回日本形成外科学会基礎
学術集会．2011.10.6 ハイアットリージ
エンシー東京、(東京都新宿区)

〔図書〕(計 0 件)

〔産業財産権〕
出願状況(計 0 件)

名称：
発明者：
権利者：
種類：
番号：
出願年月日：
国内外の別：

取得状況(計 0 件)

〔その他〕
なし

6．研究組織

(1)研究代表者

坂本 好昭 (SAKAMOTO、Yoshiaki)
慶應義塾大学 医学部 助教
研究者番号：10464835