

Title	周産期出血における子宮動脈NBCA リピオドール塞栓術の基礎研究
Sub Title	Basic research to embolization uterie artery using NBCA Lipiodol in perinatal bleeding
Author	細川, 崇洋(Hosokawa, Takahiro) 井上, 政則(Inoue, Masanori) 上野, 彰久(Ueno, Akihisa) 中塚, 誠之(Nakatsuka, Seishi)
Publisher	
Publication year	2014
Jtitle	科学研究費補助金研究成果報告書 (2013.)
JaLC DOI	
Abstract	<p>周産期出血は母子の生命を脅かす病態である。治療としてNBCAを用いた子宮動脈塞栓術が増えてきたが、塞栓範囲と効果、子宮への障害についての基礎研究は少ない。</p> <p>まず、豚2匹の子宮動脈をNBCAとリピオドールの混和液を用い塞栓した後、子宮を摘出し、NBCAの分布の範囲を検討した。分解能の高い軟X線を用いた場合、より分布範囲を明瞭に確認することが可能であった。次に、豚2匹の子宮動脈を同様に塞栓した後、2週間飼育した。飼育後、血管造影を行い塞栓物質の残存の程度を塞栓直後と比較した。2週間の間では、子宮動脈内への血管内塞栓物質の残存濃度は異なっていたが、分布の範囲の程度には変化はみられなかった。</p> <p>Perinatal bleeding is a condition that threatens the life of patient. Now, embolization from the uterine artery has been attempted. And embolization using NBCA has also increased. But there were a few pathological basic research after using NBCA.</p> <p>First, the uterine artery of two pigs was embolization using lipiodol and NBCA. Hysterectomy was performed to examine the extent of the NBCA and Lipiodol, and to observe in pathologic evaluation. The distribution of embolization material evaluated by soft X-ray was almost concordant by pathological evaluation. Second, after embolization using NBCA, two pigs were fed two weeks. Then angiography was performed to evaluate in the extent of embolic material. Then, we examined pathologically extent of embolic material, the effects on endometrium. In two weeks, it appeared that the degree of residual intravascular embolic material had different concentrations, but not change the extent of the range of distribution.</p>
Notes	<p>研究種目：若手研究(B)</p> <p>研究期間：2011～2013</p> <p>課題番号：23791444</p> <p>研究分野：医歯薬学</p> <p>科研費の分科・細目：内科系臨床医学 放射線科学</p>
Genre	Research Paper
URL	https://koara.lib.keio.ac.jp/xoonips/modules/xoonips/detail.php?koara_id=KAKEN_23791444seika

慶應義塾大学学術情報リポジトリ(KOARA)に掲載されているコンテンツの著作権は、それぞれの著作者、学会または出版社/発行者に帰属し、その権利は著作権法によって保護されています。引用にあたっては、著作権法を遵守してご利用ください。

The copyrights of content available on the Keio Associated Repository of Academic resources (KOARA) belong to the respective authors, academic societies, or publishers/issuers, and these rights are protected by the Japanese Copyright Act. When quoting the content, please follow the Japanese copyright act.

平成 2 6 年 6 月 9 日現在

機関番号：3 2 6 1 2

研究種目：若手研究(B)

研究期間：2011～2013

課題番号：2 3 7 9 1 4 4 4

研究課題名（和文）周産期出血における子宮動脈NBCA リピオドール塞栓術の基礎研究

研究課題名（英文）Basic research to embolization uterine artery using NBCA Lipiodol in perinatal bleeding

研究代表者

細川 崇洋（hosokawa, takahiro）

慶應義塾大学・医学部・共同研究員

研究者番号：2 0 3 8 3 8 5 4

交付決定額（研究期間全体）：（直接経費） 3,100,000 円、（間接経費） 930,000 円

研究成果の概要（和文）：周産期出血は母子の生命を脅かす病態である。治療としてNBCAを用いた子宮動脈塞栓術が増えてきたが、塞栓範囲と効果、子宮への障害についての基礎研究は少ない。

まず、豚2匹の子宮動脈をNBCAとリピオドールの混和液を用い塞栓した後、子宮を摘出し、NBCAの分布の範囲を検討した。分解能の高い軟X線を用いた場合、より分布範囲を明瞭に確認することが可能であった。次に、豚2匹の子宮動脈を同様に塞栓した後、2週間飼育した。飼育後、血管造影を行い塞栓物質の残存の程度を塞栓直後と比較した。2週間の間では、子宮動脈内への血管内塞栓物質の残存濃度は異なっていたが、分布の範囲の程度には変化はみられなかった。

研究成果の概要（英文）：Perinatal bleeding is a condition that threatens the life of patient. Now, embolization from the uterine artery has been attempted. And embolization using NBCA has also increased. But there were a few pathological basic research after using NBCA.

First, the uterine artery of two pigs was embolization using lipiodol and NBCA. Hysterectomy was performed to examine the extent of the NBCA and Lipiodol, and to observe in pathologic evaluation. The distribution of embolization material evaluated by soft X-ray was almost concordant by pathological evaluation. Second, after embolization using NBCA, two pigs were fed two weeks. Then angiography was performed to evaluate in the extent of embolic material. Then, we examined pathologically extent of embolic material, the effect on endometrium. In two weeks, it appeared that the degree of residual intravascular embolic material had different concentrations, but not change the extent of the range of distribution.

研究分野：医歯薬学

科研費の分科・細目：内科系臨床医学 放射線科学

キーワード：NBCA 偽妊娠豚子宮動脈塞栓 子宮動脈塞栓

1. 研究開始当初の背景

周産期出血は依然、母子の生命を脅かす病態である。現在でも、母体の救命のため、子宮摘出術が行われることが多く、妊孕性の維持は不可能であった。これにかわる治療として血管内カテーテルを用いた子宮動脈塞栓術も行われているが、動脈の塞栓物質としてゼラチンスポンジが汎用されている。ゼラチンスポンジは、生体の凝固機能に依存して血管塞栓を生じる物質である。しかし、周産期出血の患者は、生体の凝固機能が低下している出血傾向の状態であることが多く、ゼラチンスポンジでは、治療後に再出血を来すなど治療に難渋する症例があった。近年、子宮動脈からの塞栓物質としてNBCA (n-butyl-2-cianoacrylate) を用いて子宮動脈塞栓術を施行する症例が増えてきた。NBCAはゼラチンスポンジと異なり、永久塞栓物質と考えられており、生体の凝固機能に依存しない接着剤の一種である。また、NBCAを用いて子宮動脈を塞栓した数年後に再度妊娠した症例もあり、妊孕性の維持という点でもNBCAは有用な治療法である可能性がある。しかし、現在までNBCAを用いた子宮動脈塞栓後の、塞栓範囲と塞栓効果の持続性の有無や慢性期の子宮組織の障害の程度についての基礎研究はなされていない。無駄な検査被曝を避ける意味でも再度の血管造影検査やCT検査、また、妊娠希望である患者が対象であることが多いことから、子宮組織の検体が得られないことが原因としてあげられる。

2. 研究の目的

偽妊娠豚に対してNBCAを用いて子宮動脈塞栓を行った後、塞栓効果の持続性の有無、塞栓物質の分布の範囲、そして子宮内膜の障害の程度の評価を行うことを目的とした。

3. 研究の方法

(1) 塞栓物質の分布範囲の検出

対象豚

健康な、非妊娠雌豚2頭を対象とした。2頭は生後3~5か月、体重30~40kgであった。この豚に対してホルモン剤chorionic gonadotropinを、処置前3日間6000IU/日投与を行った。

塞栓方法

全身麻酔下で処置を行った。頸部から皮下切開を行い、頸動脈を露出させたのち、動脈穿刺を行った。まず、シースイントロデューサーを頸動脈に留置した。次に、ピグテイルカテーテルを用いて大動脈造影を行い、それをガイドとして、子宮動脈の選択を行った。コブラカテーテルを用いて、子宮動脈入口部を選択したのち、マイクロカテーテルであるプログレートを用いて、子宮動脈本幹にカテーテル先端を留置した。塞栓物質としてNBCA:リピオドール=1:7の混和液を用いた。NBCA自体はX

線撮影では可視化できないため、リピオドールと混和して可視化して用いた。塞栓は1mlロック付きシリンジを用いて行った。塞栓術のEnd Pointは子宮動脈本幹まで塞栓物質が到達した時点とし、その時点でマイクロカテーテルを抜去した。

評価方法

塞栓術施行後、直後にKCI静注を行い安楽死させた後に、子宮を摘出した。切除子宮をX撮影(撮影装置INNOVA2100)、軟X線撮影(撮影装置Selenia Dimensions)を行った後、病理切片標本(H.E染色)の作成を行った。これらの検体で、塞栓物質の分布範囲を比較検討した。X撮影、軟X線撮影の画像では可視できるリピオドールの分布で塞栓範囲を評価した。病理標本では、塞栓物質による血管自体の形態の変化、もしくは観察できた場合は血管内の塞栓物質自体の存在をもって塞栓範囲を評価した。病理切片は、軟X線撮影で可視的にリピオドールが集積している所を5mm間隔で切片を作り観察を行った。

(2) 塞栓効果の持続性の評価と子宮への障害の程度の評価

対象豚

健康な、非妊娠の雌豚2頭を用いた。ともに生後16か月であった。体重は27.3kg、29.4kgであった。塞栓術施行前の6日前、3日前にエストラジオール10mlを筋肉内注射した。

塞栓方法

全身麻酔下で処置を行った。鼠径部から皮下切開を行い、大腿動脈を露出させたのち、動脈穿刺を行った。シースイントロデューサーを留置し大腿動脈からアプローチした。まずピグテイルカテーテルを用いて大動脈造影を行い、それをガイドとして、子宮動脈の選択を行った。コブラカテーテルに側孔を作成し、そこからマイクロカテーテルであるプログレートを用いて、子宮動脈本幹にカテーテル先端を留置した。塞栓物質としてNBCA:リピオドール=1:7の混和液を用いた。塞栓は1mlロック付きシリンジを用いて行った。塞栓術のEnd Pointは子宮動脈本幹まで塞栓物質が到達した時点とし、その時点でマイクロカテーテルを抜去した。その後、シースを抜去し、穿刺部を止血、皮膚を縫合した。

飼育方法

全身麻酔から覚醒後、飼育室にて管理を行った。特に歩行障害や、ストレスを示唆するような所見はみられなかった。2週間飼育を行った。

評価方法

全身麻酔下で処置を行った。前回穿刺した大腿動脈の反対側の鼠径部から皮下切開を行った。大腿動脈を露出させたのち、前回同様にシースイントロデューサーを大腿動脈に留置し、アプローチした。ピグテイルカテーテルを用いて大動脈造影

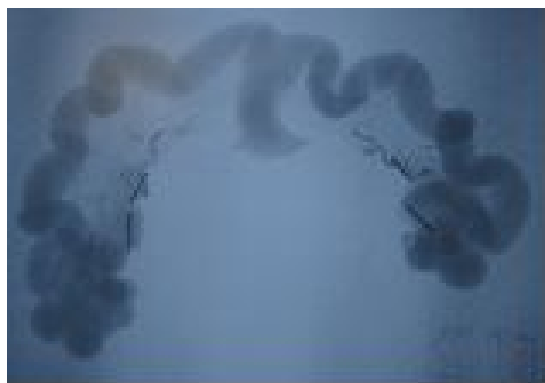
を行い、子宮動脈の塞栓効果の持続の有無を2週間前の子宮動脈塞栓直後の画像と比較した。その後、全身麻酔下の状態で、子宮摘出を継続して行い、病理学的検討をおこなった。子宮摘出時に、KCl 静注を行い安楽死させた。

4. 研究成果

(1) 塞栓物質の分布範囲の検討

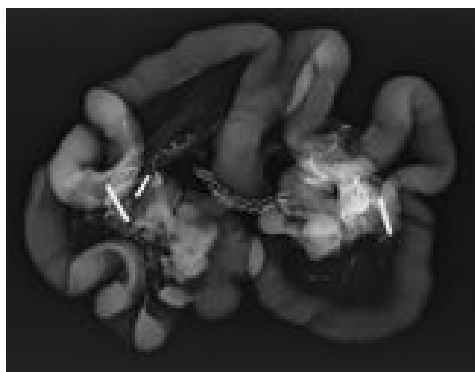
子宮動脈は2頭とも、また、左右両側とも良好に塞栓が得られた。

摘出した子宮のX撮影に比べ、軟X線撮影と病理標本では、より末梢まで塞栓物質の分布を観察できた。X線撮影では短径0.40 mmまでリピオドールが血管内に分布しているのが計測可能であった。

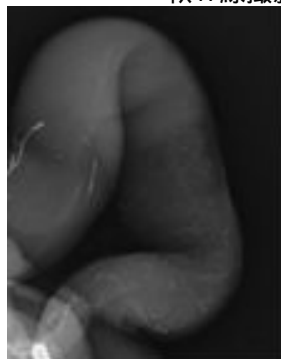


X線撮影

軟X線撮影では、子宮壁内に位置するリピオドールが短径0.10から0.05 mmまでであるのが計測できた。



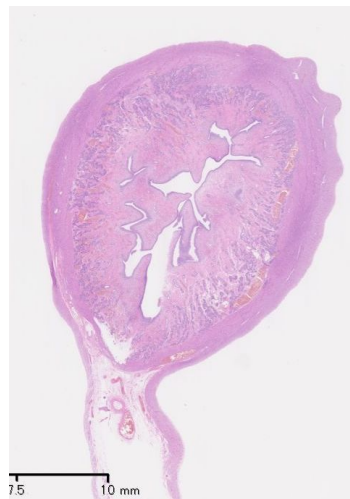
軟X線撮影



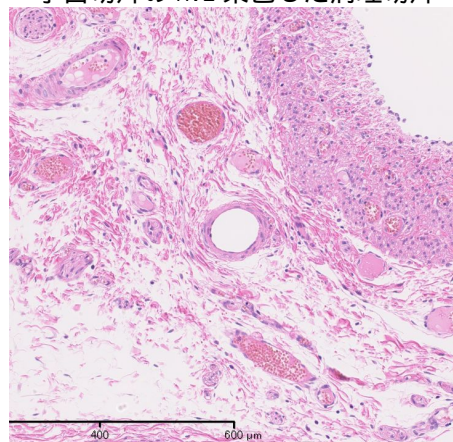
局所拡大

病理標本では塞栓物質自体は同定できな

いことが多かったが、血管の形態変化などで塞栓範囲を観察することが可能であった。血管径は0.05から0.10 mmまで分布していることが分かった。



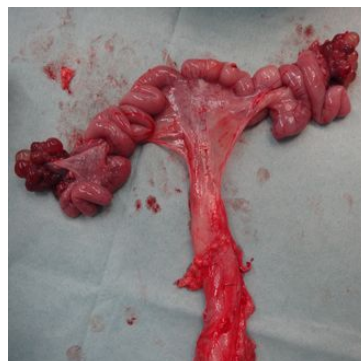子宮切片のH.E染色した病理切片



局所拡大

単純X線撮影に比べ、軟X線撮影では、塞栓されている血管径はより細いものまで観察可能であった。軟X線撮影と病理標本では、観察できる血管径はほぼ同等の太さであった。このことから、NBCAを用いた動脈塞栓後の塞栓物質の到達範囲を評価するのに軟X線撮影と病理標本は同等に有用であると考えられた。

また、この塞栓直後に摘出された子宮では、明らかな壊死を示唆するような潰瘍のような所見は肉眼的にはみられなかった。

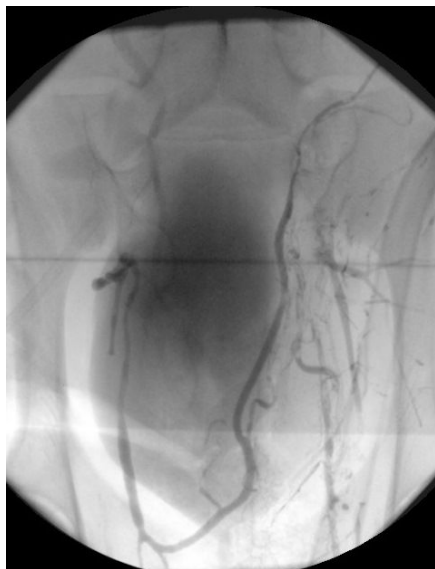


(2) 塞栓効果の持続性の評価と子宮への

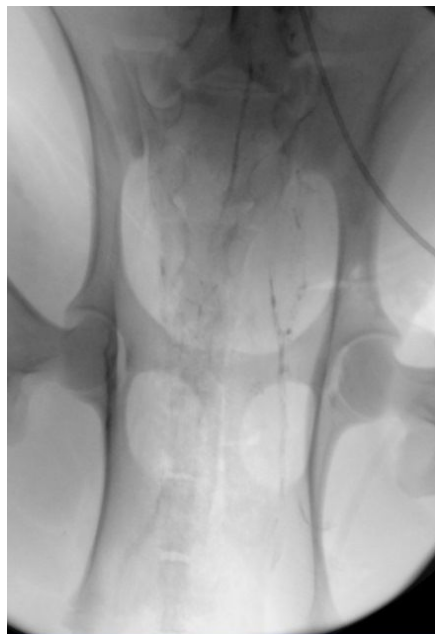
障害の程度の評価

この実験でも、2頭の豚の左右両側の子宮動脈の良好な塞栓が得られた。

塞栓直後の状態と、2週間後に、造影検査を行った際の塞栓物質の残存の程度を可視的に比較した。子宮動脈血管造影を行い塞栓物質の残存範囲を2週間前の塞栓直後の塞栓範囲と比較した。2週間の間では、X線画像での子宮動脈内の血管内塞栓物質の分布範囲は同程度にみられているが、残存している塞栓物質のX線透過度はかなり減弱がみられている。塞栓物質自体の総量が減少している可能性が示唆される。しかし、この可視できるものはNBCAそのものではなく、混和したリピオドールであることから、リピオドールだけが減少している可能性も考える必要がある。



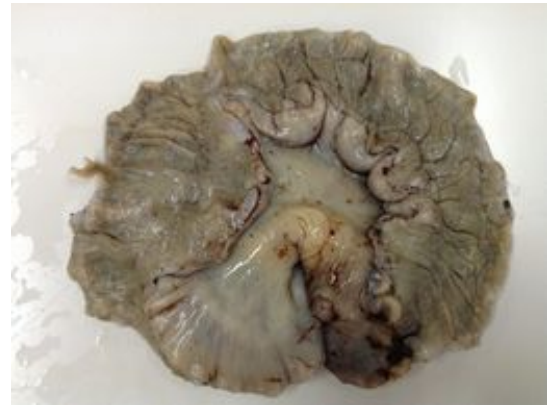塞栓直後のX線写真



2週間後のX線写真

その後、子宮を摘出し塞栓物質の分布範囲、子宮内膜への影響について病理学的に検討を行った。また、摘出後の子宮を可視的に観

察したが、明らかな壊死は指摘できなかった。



5. 主な発表論文等

(研究代表者、研究分担者及び連携研究者には下線)

〔雑誌論文〕(計 0 件)

〔学会発表〕(計 1 件)

細川 崇洋

(1) 豚偽妊娠子宮動脈に対するNBCAを用いた塞栓術後の塞栓範囲の検討、軟X線と病理組織標本の対比を中心に

第49回日本医学放射線学会秋季臨床大会、2013年10月12日～14日、名古屋国際会議場

〔図書〕(計 0 件)

〔産業財産権〕
出願状況(計 0 件)

名称：
発明者：
権利者：
種類：
番号：
出願年月日：
国内外の別：

取得状況(計 件)

名称：
発明者：
権利者：
種類：
番号：
取得年月日：
国内外の別：

〔その他〕

6. 研究組織

(1)研究代表者

細川 崇洋 (Hosokawa Takahiro)
慶應義塾大学・医学部・共同研究員
研究者番号：20383854

(2)研究協力者

井上 政則 (Inoue Masanori)
慶應義塾大学・医学部・共同研究員
研究者番号：30338157

上野 彰久 (Ueno Akihisa)
慶應義塾大学・医学研究科・大学院生
研究者番号：80348755

中塚 誠之 (Nakatsuka Seishi)
慶應義塾大学・医学部・講師
研究者番号：50188984