

Title	超拡大内視鏡によるリアルタイム炎症性腸疾患診断への挑戦
Sub Title	Challenging to the real-time in vivo diagnosis for inflammatory bowel disease by using super-magnifying endoscope.
Author	緒方, 晴彦(Ogata, Haruhiko) 金井, 隆典(Kanai, Takanori)
Publisher	
Publication year	2013
Jtitle	科学研究費補助金研究成果報告書 (2012.)
JaLC DOI	
Abstract	超拡大内視鏡(Endocytoscopy system: ECS)を用い、ECSで観察できる陰窩(クリプト)の形と、その距離、また陰窩に流入する血管に着目して潰瘍性大腸炎患者の超拡大観察内視鏡スコア(ECSスコア)を作り上げた。このスコアの有用性を検討するため、Matts'病理スコアとの相関を統計学的に評価し、ECSスコアはMatts'病理スコアと極めて強い相関を認めることを明らかとした。アメーバ性大腸炎におけるアメーバ虫体のECSによる検出に成功した。アメーバ性大腸炎をほぼ100%、通常観察とECS観察を組み合わせることにより診断できた。
Notes	研究種目：基盤研究(C) 研究期間：2010～2012 課題番号：22590763 研究分野：医歯薬学 科研費の分科・細目：内科系臨床医学・消化器内科学
Genre	Research Paper
URL	https://koara.lib.keio.ac.jp/xoonips/modules/xoonips/detail.php?koara_id=KAKEN_22590763seika

慶應義塾大学学術情報リポジトリ(KOARA)に掲載されているコンテンツの著作権は、それぞれの著作者、学会または出版社/発行者に帰属し、その権利は著作権法によって保護されています。引用にあたっては、著作権法を遵守してご利用ください。

The copyrights of content available on the KeiO Associated Repository of Academic resources (KOARA) belong to the respective authors, academic societies, or publishers/issuers, and these rights are protected by the Japanese Copyright Act. When quoting the content, please follow the Japanese copyright act.

科学研究費助成事業（科学研究費補助金）研究成果報告書

平成 25 年 5 月 15 日現在

機関番号：32612

研究種目：基盤研究(C)

研究期間：2010～2012

課題番号：22590763

研究課題名（和文） 超拡大内視鏡によるリアルタイム炎症性腸疾患診断への挑戦

研究課題名（英文） Challenging to the real-time in vivo diagnosis for inflammatory bowel disease by using super-magnifying endoscope.

研究代表者

緒方 晴彦 (OGATA HARUHIKO)

慶應義塾大学・医学部・教授

研究者番号：30177117

研究成果の概要（和文）：超拡大内視鏡(Endocytoscopy system: ECS)を用い、ECS で観察できる陰窩（クリプト）の形と、その距離、また陰窩に流入する血管に着目して潰瘍性大腸炎患者の超拡大観察内視鏡スコア (ECS スコア) を作り上げた。このスコアの有用性を検討するため、Matts' 病理スコアとの相関を統計学的に評価し、ECS スコアは Matts' 病理スコアと極めて強い相関を認めることを明らかとした。アメーバ性大腸炎におけるアメーバ虫体の ECS による検出に成功した。アメーバ性大腸炎をほぼ 100%、通常観察と ECS 観察を組み合わせることにより診断できた。

研究成果の概要（英文）：We have established an Super-magnifying endoscopy score (Endocytoscopy system score: ECSS) to determine the histopathological activity index of Ulcerative colitis. ECSS of intestinal mucosa of UC, i.e., the shape of and distance between crypts, and microvessel indices, showed a strong correlation with Matts' histopathological scores. We successfully visualized the amoebic trophozoites in all amoebic colitis cases by using ECS.

交付決定額

(金額単位：円)

	直接経費	間接経費	合計
2010 年度	1,800,000	540,000	2,340,000
2011 年度	1,000,000	300,000	1,300,000
2012 年度	700,000	210,000	910,000
総計	3,500,000	1,050,000	4,550,000

研究分野：医歯薬学

科研費の分科・細目：内科系臨床医学・消化器内科学

キーワード：超拡大内視鏡、炎症性腸疾患、迅速病理診断、潰瘍性大腸炎、リアルタイム

1. 研究開始当初の背景

現在の日常診療では殆ど全ての診療領域において病理学診断を専門とする病理専門医が臨床医と独立して必須の役割を担っている。しかし、消化器病学領域、臨床医が実施する内視鏡検査領域においては、近年、内視鏡光学テクノロジーの発展によって、消化管を千倍まで拡大観察することが可能となった。

2. 研究の目的

これまで膨大であった病理診断検体を効率的に減少させ医療費運用を削減するため、我々は、いち早くこの点に着目し、この超拡大内視鏡を用いて、リアルタイムに超拡大病理診断のできる内視鏡診断学の創成に挑戦することを目的とした。

3. 研究の方法

本プロジェクトでは我々の専門領域である大腸疾患で以下の3つの分野での研究を行った。超拡大内視鏡は、オリンパスメディカルシステムズ株式会社の開発した超拡大内視鏡(Endocytoscopy system: ECS)を用いた。

(1) 免疫難病である潰瘍性大腸炎(Ulcerative colitis: UC)のリアルタイム病理診断の確立

(A) UC 患者(200例)の通常大腸内視鏡観察、拡大内視鏡観察(80倍)に加え、ECSによる450倍の超拡大観察を行なう。部位は直腸Rbとし、最も肉眼所見の重度な部位を3カ所抽出し撮影する。同部の病理検体を同時に採取し、病理学的検討を行う。ECSで得られた画像と病理診断で得られた所見を対比し、ECSで得られた所見の特徴をまとめる。

(B) (A)で集積された通常肉眼所見(内視鏡的な重症度を通常内視鏡の炎症度スコアで評価し、我々が作り上げた超拡大内視鏡での炎症度スコア(ECSスコア)で評価し、病理所見における相関性を統計学的に追求する。

(C) UC緩解症例における超拡大内視鏡スコアによる再燃予知に関するコフォート研究。

(A)の後に蓄積されたUC緩解症例(50例)の2年間の追跡を実施し、再燃症例と非再燃症例のECSスコアの相関性について統計学的に追求する。

(2) 急性消化管感染症の病原体観察と診断の確立

急性腸炎の症例において、臨床的かつ内視鏡観察によって、アメーバ性大腸炎と疑診に至った症例を前向きに、a)血清アメーバ抗体、b)病理検体による病理診断に加え、c)ECS観察によってアメーバ虫体検索を実施する。a)-b)によって後日確定診断された症例のうち、d)によるECSの正診比率について検討を行う。さらに、a)-b)での検出率とECS診断精度との関連性に付いても検討を加える。

(3) 生体腸管微細構造の運動生理学の確立
虚血性腸炎の血流、放射線性腸炎患者の再生血管を超拡大観察し、その血液の流れ(赤血球の直接観察により)を評価する。

4. 研究成果

(1) 潰瘍性大腸炎(UC)大腸粘膜観察でこれまでMatts'病理分類が広く臨床に用いられてきたが、(A)の観察からUC患者の超拡大観察内視鏡スコアを作り上げた。ECSで観察できる陰窩(クリプト)の形と、その距離、また陰窩に流入する血管に着目してECSスコア(合計6点)を作り上げた。このスコアの有用性を検討するため、Matts'病理スコアとの相関を統計学的に評価した。ECSスコアは

Matts'病理スコアと極めて強い相関を認めることを明らかとした。言い換えれば、ECSスコアで病理学的な炎症度の評価が可能であった。これは画期的なアドバンテージであり、リアルタイムに病理診断の可能性を秘めた追求と言えた。当然、これまでの病理診断の検体数の削減につながる可能性を示唆した。本成果は国際医学雑誌に報告した。UC緩解症例における超拡大内視鏡スコアによる再燃予知に関する研究についてはECSスコアを判定した症例の2年間の追跡を行ったが、ECSスコアが高い症例かつ臨床的に緩解である症例において再燃は認められなかった。このことから

ECSスコアのみでは早期の再燃を予測できないことが示唆されたが、ECSスコアと、いくつかの因子を組み合わせると再燃予測ができないかを検討中である。

(2) ECS内視鏡診断の応用として、アメーバ性大腸炎におけるアメーバ虫体のECS検出に成功した。アメーバ性大腸炎をほぼ100%、通常観察とECS観察を組み合わせることにより病理フリーで診断することが可能であった。一方、病理学的な診断(HE染色のみ)、血清アメーバ抗体の陽性率は60%であった。本成果は国際医学雑誌に報告した。

(3) 生体腸管微細構造の運動生理学の確立をめざし、ECSにより腸粘膜の血管flowについて検討した。血管内の赤血球が確認でき、放射線性腸炎の再生血管についての検討を行った。現在のところ統計学的な解析は施行できていないが、図1に示すような拡張した再生血管が確認できた。この再生血管の中を、赤血球が流れていくところを明瞭に観察できた。

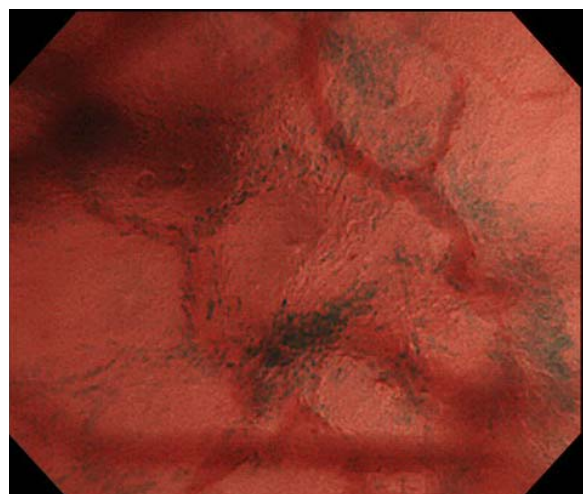


図1

5. 主な発表論文等

(研究代表者、研究分担者及び連携研究者には下線)

[雑誌論文] (計 10 件)

- ① Hosoe N, Matsuoka K, Naganuma M, Ida Y, Ishibashi Y, Kimura K, Yoneno K, Usui S, Kashiwagi K, Hisamatsu T, Inoue N, Kanai T, Imaeda H, Ogata H, Hibi T. Applicability of second generation colon capsule endoscope to ulcerative colitis: A clinical feasibility study. *Gastroenterol Hepatol.* 2013 Mar 21. doi: 10.1111/jgh.12203. [Epub ahead of print], 査読有
- ② Takayama T, Kanai T, Matsuoka K, Okamoto S, Sujino T, Mikami Y, Hisamatsu T, Yajima T, Iwao Y, Ogata H, Hibi T: Long-term prognosis of patients with ulcerative colitis treated with cytapheresis therapy. *J Crohns Colitis.* 2013 Mar;7(2):e49-54. 査読有
- ③ Ogata H, Kato J, Hirai F, Hida N, Matsui T, Matsumoto T, Koyanagi K, Hibi T: Double-blind, placebo-controlled trial of oral tacrolimus (FK506) in the management of hospitalized patients with steroid-refractory ulcerative colitis. *Inflamm Bowel Dis.* 18(5): 803-808, 2012, 査読有
- ④ Sakuraba A, Sato T, Matsukawa H, Okamoto S, Takaishi H, Ogata H, Iwao Y, Hibi T. The use of infliximab in the prevention of postsurgical recurrence in polysurgery Crohn's disease patients: a pilot open-labeled prospective study. *Int J Colorectal Dis.* 27(7): 947-52, 2012, 査読有
- ⑤ Miyoshi J, Yajima T, Okamoto S, Matsuoka K, Inoue N, Hisamatsu T, Shimamura K, Nakazawa A, Kanai T, Ogata H, Iwao Y, Mukai M, Hibi T: Ectopic expression of blood type antigens in inflamed mucosa with higher incidence of FUT2 secretor status in colonic Crohn's disease. *J Gastroenterol.* 46(9): 1056-63, 2011, 査読有
- ⑥ Bessho R, Kanai T, Hosoe N, Kobayashi T, Takayama T, Inoue N, Mukai M, Ogata H, Hibi T. Correlation between endocytoscopy and conventional histopathology in microstructural features of ulcerative colitis. *J Gastroenterol.* 2011; 46: 1197-202. 査読有
- ⑦ Sujino T, Kanai T, Ono Y, Mikami Y, Hayashi A, Doi T, Matsuoka K, Hisamatsu T, Takaishi H, Ogata H, Yoshimura A, Littman DR, Hibi T: Regulatory T Cells Suppress Development of Colitis, Blocking Differentiation of T-Helper 17 Into Alternative T-Helper 1 Cells. *Gastroenterology.* 2011; 141(3): 1014-23, 査読有
- ⑧ Hosoe N, Imaeda H, Okamoto S, Bessho R, Ida Y, Kobayashi S, Kanai T, Hibi T, Ogata H. A case of beef tapeworm (*Taenia saginata*) infection observed by using video capsule endoscopy and radiography. *Gastrointest Endosc.* 74(3): 690-691, 2011, 査読有
- ⑨ Ichikawa R, Hosoe N, Imaeda H, Takabayashi K, Bessho R, Ida Y, Naganuma M, Hisamatsu T, Inoue N, Kanai T, Iwao Y, Mukai M, Hibi T, Ogata H. Evaluation of small-intestinal abnormalities in adult patients with Henoch-Schönlein purpura using video capsule. *Endoscopy* 43(2): 162-163, 2011, 査読有
- ⑩ Hosoe N, Kobayashi T, Kanai T, Bessho R, Takayama T, Inoue N, Imaeda H, Iwao Y, Kobayashi S, Mukai M, Ogata H, Hibi T. In vivo visualization of trophozoites in patients with amoebic colitis by using a newly developed endocytoscope. *Gastrointest Endosc.* 2010; 72(3): 643-646, 査読有

[学会発表] (計 7 件)

- ① Hosoe N, Matsuoka K, Naganuma M, Ishibashi Y, Kimura K, Yoneno K, Usui S, Kashiwagi K, Hisamatsu T, Inoue N, Kanai T, Imaeda H, Hibi T, Ogata H: Feasibility of Evaluating the Mucosal Inflammation in Ulcerative Colitis by Using a Second Generation Colon Capsule Endoscope. *Asian Pacific Digestive Week 2012, Dec 5-8, 2012 Bangkok (Poster)*

- ② Ogata H. Real-time in vivo pathological diagnosis by using Endocytoscopy system. The 81th Annual Meeting of The JSGE, Aug 18, 2011, Nagoya
- ③ 細江直樹、緒方晴彦、日比紀文:カプセル内視鏡による成人発症 Henoch-Schoenlein 紫斑病の小腸病変の検討 第97回日本消化器病学会総会 パネルディスカッション 2011.5.13 東京
- ④ Kimura K, Kanai T, Bessho R, Hosoe N, Kobayashi T, Takayama T, Inoue N, Mukai M, Ogata H., and Hibi T: In vivo visualization and evaluation of colorectal inflammation in ulcerative colitis by a newly integrated endocytoscopy. Digestive Disease Week2011, May 7-10, 2011 Chicago
- ⑤ Hosoe N, Ogata H., Rey JF, Ohtsuka K, Ogata N, Ikeda K, Aihara H, Pangtay I, Hibi T, Kudo S, and Tajiri H: Analysis of Problems with Methodology for the Practical Use of Magnetically Guided Capsule Endoscopy. Digestive Disease Week2011, May 7-10, 2011 Chicago
- ⑥ Hosoe N, Kobayashi T, Kanai T, Bessho R, Takayama T, Inoue N, Imaeda H, Ogata H., and Hibi T: Real-time in vivo diagnosis of trophozoites in patients with amoebic colitis using newly developed endocytoscope. 18th United European Gastroenterology Week ,Oct 23-27, 2010, Barcelona
- ⑦ Takayama T, Okamoto S, Naganuma M, Saito R, Sujino T, Mikami T, Inoue N, Hisamatsu T, Yajima T, Matsuoka K, Ogata H., Kanai T, Iwao Y and Hibi T: Long-term prognosis of ulcerative colitis patients treated with cytoapheresis therapy. 5th Japan-Korea IBD Symposium, Oct 2, 2010, Seoul

[図書] (計1件)

Haruhiko Ogata and Toshifumi Hibi, Springer, Crohn's Disease and Ulcerative Colitis. (Chapter 24. Endoscopic Assessment of Disease Activity and Mucosal Healing in Inflammatory Bowel Disease.), 2012, 754(321-331).

[産業財産権]
○出願状況 (計0件)

○取得状況 (計0件)

[その他]
ホームページ等
なし

6. 研究組織
- (1) 研究代表者
緒方 晴彦 (OGATA HARUHIKO)
慶應義塾大学・医学部・教授
研究者番号: 30177117
- (2) 研究分担者
金井 隆典 (KANAI TAKANORI)
慶應義塾大学・医学部・准教授
研究者番号: 40245478
- (3) 連携研究者
なし