

Title	HPV陰性子宮頸部腺癌の分子生物学的および腫瘍免疫学的特性の解明
Sub Title	Analysis of molecular biological and tumor immunological characteristics of HPV negative cervical adenocarcinoma
Author	岩田, 卓(Iwata, Takashi) 藤田, 知信(Fujita, Tomonobu) 川井田, みほ(Kawaida, Miho) 河上, 裕(Kawakami, Yutaka) 柗元, 巖(Kukimoto, Iwao)
Publisher	
Publication year	2018
Jtitle	科学研究費補助金研究成果報告書 (2017. )
JaLC DOI	
Abstract	<p>HPV陰性腺癌は頸部腺癌の約30%を占め、非内頸部型で割合が高くHPV陽性例に比べ発症年齢が高齢で進行例が多い。腫瘍が頸管内に限局して視認困難な症例が過半を占めた。20例の陰性腺癌のHIK1083, p53, p16, Ki-67, MUC6の免疫組織化学では、陽性率はHIK1083 : 40%, p53 : 40%, p16 : 75%, Ki-67 : 50%, MUC6 : 60%であった。免疫細胞浸潤は、CD4, CD8, CD20, FOXP3の全てで陽性腺癌と陰性腺癌に差はなかった。マイクロアレイの結果、陰性腺癌ではEIF2シグナルが活性化されていた。</p> <p>HPV negative adenocarcinoma accounts for approximately 30% of cervical adenocarcinomas, and the age of onset is older than those with HPV positive cases. FIGO stage of HPV negative adenocarcinoma tend to be progressive cases. The majority of HPV negative adenocarcinomas localized in the cervical canal and was difficult to detected by colposcopy. In immunohistochemistry of HIK1083, p53, p16, Ki-67, MUC6 in 20 cases of negative adenocarcinoma, the positive rate was HIK 1083 : 40%, p53 : 40%, p16 : 75%, Ki-67 : 50%, MUC6 : 60%. Immune cell infiltration was not different between positive adenocarcinoma and HPV negative adenocarcinoma in all of CD4, CD8, CD20, FOXP3. As a result of microarray, EIF2 signal was activated in HPV negative adenocarcinoma.</p>
Notes	研究種目 : 基盤研究(C)(一般) 研究期間 : 2015 ~ 2017 課題番号 : 15K10729 研究分野 : 婦人科腫瘍学
Genre	Research Paper
URL	<a href="https://koara.lib.keio.ac.jp/xoonips/modules/xoonips/detail.php?koara_id=KAKEN_15K10729seika">https://koara.lib.keio.ac.jp/xoonips/modules/xoonips/detail.php?koara_id=KAKEN_15K10729seika</a>

慶應義塾大学学術情報リポジトリ(KOARA)に掲載されているコンテンツの著作権は、それぞれの著作者、学会または出版社/発行者に帰属し、その権利は著作権法によって保護されています。引用にあたっては、著作権法を遵守してご利用ください。

The copyrights of content available on the Keio Associated Repository of Academic resources (KOARA) belong to the respective authors, academic societies, or publishers/issuers, and these rights are protected by the Japanese Copyright Act. When quoting the content, please follow the Japanese copyright act.

平成 30 年 6 月 19 日現在

機関番号：32612

研究種目：基盤研究(C) (一般)

研究期間：2015～2017

課題番号：15K10729

研究課題名(和文) HPV陰性子宮頸部腺癌の分子生物学的および腫瘍免疫学的特性の解明

研究課題名(英文) Analysis of molecular biological and tumor immunological characteristics of HPV negative cervical adenocarcinoma

研究代表者

岩田 卓 (IWATA, Takashi)

慶應義塾大学・医学部(信濃町)・講師

研究者番号：30296652

交付決定額(研究期間全体)：(直接経費) 3,700,000円

研究成果の概要(和文)：HPV陰性腺癌は頸部腺癌の約30%を占め、非内頸部型で割合が高くHPV陽性例に比べ発症年齢が高齢で進行例が多い。腫瘍が頸管内に限局して視認困難な症例が過半を占めた。20例の陰性腺癌のHIK1083、p53、p16、Ki-67、MUC6の免疫組織化学では、陽性率はHIK1083:40%、p53:40%、p16:75%、Ki-67:50%、MUC6:60%であった。免疫細胞浸潤は、CD4、CD8、CD20、FOXP3の全てで陽性腺癌と陰性腺癌に差はなかった。マイクロアレイの結果、陰性腺癌ではEIF2シグナルが活性化されていた。

研究成果の概要(英文)：HPV negative adenocarcinoma accounts for approximately 30% of cervical adenocarcinomas, and the age of onset is older than those with HPV positive cases. FIGO stage of HPV negative adenocarcinoma tend to be progressive cases. The majority of HPV negative adenocarcinomas localized in the cervical canal and was difficult to be detected by colposcopy. In immunohistochemistry of HIK1083, p53, p16, Ki-67, MUC6 in 20 cases of negative adenocarcinoma, the positive rate was HIK 1083:40%, p53:40%, p16:75%, Ki-67: 50%, MUC6:60%. Immune cell infiltration was not different between positive adenocarcinoma and HPV negative adenocarcinoma in all of CD4, CD8, CD20, FOXP3. As a result of microarray, EIF2 signal was activated in HPV negative adenocarcinoma

研究分野：婦人科腫瘍学

キーワード：HPV陰性子宮頸癌 診断 胃型腺癌 細胞内シグナル

### 1. 研究開始当初の背景

子宮頸癌は最小偏倚腺癌 (MDA)、明細胞腺癌、漿液性腺癌などの特殊型を除き、原因はハイリスク HPV 感染であると考えられてきた。しかしながら、最近、従来考えられてきたよりも多くの HPV 陰性の腺癌が日本人に多発することが明らかとなり、胃型腺癌 (gastric type adenocarcinoma: GAS) の概念が提唱された。胃型腺癌は MDA と同様に胃型形質を有するが、分化度が中分化から低分化であるため、MDA の定義を満たさず、従来は内頸部型粘液性腺癌に分類されてきたと考えられる。胃型腺癌は進行症例が多く、放射線や化学療法抵抗性で予後不良である。HPV 陰性の子宮頸部腺癌は欧米ではまれであるが、本邦では浸潤腺癌の 20~25% を占め、その多くが胃型腺癌ではないかと指摘されている。このように HPV 陰性頸部腺癌は我が国の子宮頸部腺癌でかなりの割合を占めているにもかかわらずその概念も新しく、臨床病理学的特徴も検討がされはじめたばかりである。さらに分子生物学的特徴については、未だほとんど報告がない。

### 2. 研究の目的

本研究は、HPV 陰性の子宮頸部腺癌の分子生物学的特徴および免疫学的特徴を明らかにすることを目的とする。これまでの報告で HPV 陰性の子宮頸部腺癌は免疫組織学的には HIK1083 および MAC6 陽性であると報告されている。また、通常の子宮頸部腺癌では高発現するとされる p16INK4a の陽性率は低く、一方で p53 陽性率は高い。このように HPV 陰性頸部腺癌は HPV 陽性腺癌とは癌の発生機序のみならず、その発現遺伝子も全く異なっていることが明らかとなっており、悪性形質の原因となる細胞内の癌シグナルの活性化も大きく異なっていることが予想される。本研究では HPV 陽性腺癌と陰性腺癌の遺伝子発現を網羅的に検討し、活性化する癌関連遺伝子や癌シグナルについて明かとする。これらが明らかとなれば、これまで治療抵抗性とされる HPV 陰性腺癌の治療標的の解明につながると思われる。

### 3. 研究の方法

本研究は倫理委員会承認のもと書面で患者同意を得た。

#### (1) HPV 陰性腺癌の臨床病理学的特徴

当院で 2012-14 年に診断した頸部腺癌の 68 症例を対象とし PGMY-line blot 法および E6 遺伝子の PCR 法で HPV 検出を行った。

ともに陰性であったものを HPV 陰性腺癌とした。HPV 陰性例について、発症年齢、組織型、進行期など臨床病理学的因子、コルボスコピーおよび MRI の画像所見を検討した。

#### (2) HPV 陰性腺癌の免疫組織学的検討

20 例の HPV 陰性腺癌について、HIK1083、p53、p16、Ki-67、MUC6 の免疫組織化学を行った。

#### (3) 子宮頸部陰性腺癌における p53 遺伝子変

### 異の検討

p53 遺伝子の Exon5-9 につき、Improved primer extension and preamplification (I-PEP)-PCR 法によって遺伝子変異を検出した

#### (4) HPV 陰性腺癌の病変組織における免疫細胞浸潤の検討

パラフィン包埋切片を用いて HE 染色と CD4、CD8、CD20、FOXP3 分子の免疫組織化学を行う。この染色は自動免疫染色装置ベンタナ XT デイスカバリー (Ventana Medical Systems, Inc. AZ) によって行う。

染色したプレパラートをバーチャルスライドスキャナである NanoZoomer XR (浜松ホトニクス K.K., 浜松) を用いてバーチャルスライドとする。

バーチャルスライドのデータをデジタル病理イメージング解析システムである Tissue Studio (Definiens AG, Munich, Germany) を用いて解析し、各免疫担当細胞の癌実質部への浸潤数を実測する。

HPV 陰性腺癌症例と HPV 陽性腺癌症例を比較し、各免疫担当細胞の浸潤数に差があるかを検討する。

#### (5) HPV 陰性子宮頸部腺癌の分子生物学的な特徴の検討と悪性化シグナルの解析

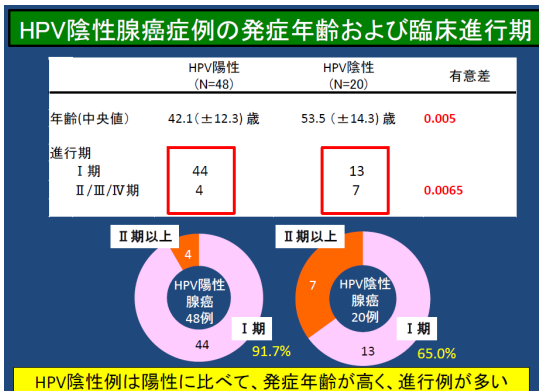
HPV 陽性腺癌 5 例と陰性腺癌 6 例の新鮮凍結組織を用いて mRNA を抽出し、Agilent SuperPrint G3 Human Gene Expression 8x60K v3 Microarray を用いて発現する遺伝子の解析を行った。細胞内シグナルや調節遺伝子の解析は web 上のオントロジー解析ソフトである Ingenuity Pathway Analysis (IPA) を用いた。

### 4. 研究成果

#### (1) HPV 陰性腺癌の臨床病理学的特徴

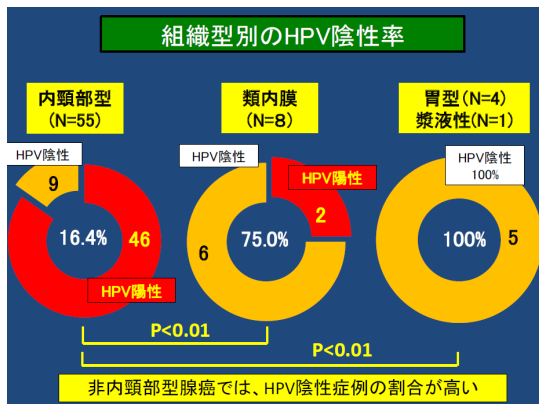
頸部腺癌 68 例のうち HPV 陰性例は 20 例で 29.4% を占めた。

HPV 陰性例の年齢中央値は 53 歳で、陽性例の 42 歳に比べ高かった ( $p=0.005$ )。また、有意に Ⅱ期以上の進行症例が多かった。各組織型で HPV 陰性例が占める割合は、胃型



(4/4) と漿液性 (1/1) は 100%、内頸部型は 16.4% (9/55)、類内膜で 75.0% (6/8) であり、非内頸部型で高頻度であった ( $P < 0.001$ )。HPV 陰性例の臨床進行期は Ⅰ期 13 例、Ⅱ期

以上が7例で、II期以上の進行例の割合(35%)はHPV陽性例の18.6%(13/57)に比べ高かった(P=0.0065)。



胃型の4例では全例でMRIにて内頸部病変が描出され、コルポスコープでは病変を認めなかった。胃型以外の16例では、腔部に主病変を認めた症例は7例にとどまり、このほかの9例は内頸部に主病変が存在した。これら9例のうち3例はコルポスコープで外子宮口付近に限局した病変を観察可能であったが、6例は腔部に病変を認めず、診断には頸管内の組織採取が必要であった。

(2) HPV陰性腺癌の免疫組織学的検討  
HIK1083、p53、p16、Ki-67、MUC6の免疫組織化学の結果を下記に示す

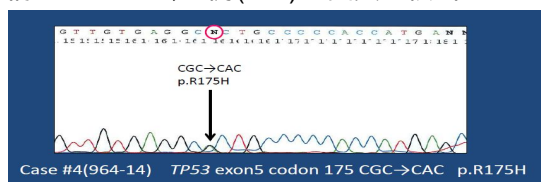
陽性率はHIK1083:40%、p53:40%、p16:75%、Ki-67:50%、MUC6:60%であった。

(3) 子宮頸部陰性腺癌におけるp53遺伝子変

症例番号	組織型	HIK1083	p53	p16	Ki-67	MUC6	
1	内頸部型	-	+	+	+	High	+
2	類内膜	+	+	+	Low	+	
3	類内膜	-	-	+	High	-	
4	類内膜	+	+	+	High	+	
5	類内膜	-	+	+	High	-	
6	内頸部型	-	-	+	Low	-	
7	内頸部型	-	-	-	High	-	
8	内頸部型	+	-	+	Low	+	
9	漿液性	-	+	+	High	-	
10	類内膜	-	+	+	Low	-	
11	内頸部型	-	+	+	High	+	
12	内頸部型	-	-	+	High	-	
13	類内膜	-	+	+	High	-	
14	内頸部型	-	-	+	High	+	
15	MDA	+	-	+	Low	+	
16	MDA	+	-	-	Low	+	
17	MDA	+	-	+	Low	+	
18	MDA	+	-	-	Low	+	
19	内頸部型	+	-	-	Low	+	
20	内頸部型	-	-	-	Low	+	

異の検討

類内膜癌6例についてp53遺伝子変異を検討したところ、5例(80%)で変異が検出された。



症例	組織型	HPV	P53タンパク	p53変異	アミノ酸変異
2	類内膜	陰性	+	p.S260S	なし
3	類内膜	陰性	+	p.R175H	あり
4	類内膜	陰性	+	p.C176F	あり
5	類内膜	陰性	+	p.R202R	なし
10	類内膜	陰性	+	p.R273H	あり
13	類内膜	陰性	-	検出せず	-

(4) HPV陰性腺癌の病変組織における免疫細

胞浸潤の検討

HPV陰性腺癌7例と陽性腺癌11例でCD4、CD8、CD20、FOXP3の免疫細胞浸潤に差があるか検討した。結果、4種のマーカーの全てで浸潤密度に有意差はなかった(CD8:P=0.659、CD4:P=0.930、CD20:P=0.930、FOXP3:P=0.425)ことから、主な免疫担当細胞の腫瘍認識はHPV陰性腺癌と陽性腺癌で差はないことが示唆された。なお、免疫細胞浸潤と有意差のある病理学的因子は検出できなかった。

(5) HPV陰性子宮頸部腺癌の分子生物学的な特徴の検討と悪性化シグナルの解析

IPAによってHPV陽性腺癌と陰性腺癌で1500の調節遺伝子を各々抽出したところ、約1300種の遺伝子発現が両群で相似していたのに対し、180種の遺伝子は異なる発現様式であった。

次に陰性腺癌において陽性腺癌に比べて活性化している癌シグナルを解析したところ、EIF2シグナルが陰性腺癌において活性化し、Sirtuineシグナルが抑制されていた。調節遺伝子ではNUPR1、GLI1などが活性化、RBPJ、SOX3、EGFRなどが抑制されていた。

( HPV陰性腺癌で活性化した調節遺伝子 )

Upstream	Expr Fold	Molecule	T Predicted	Activation	p-value of
WNT3A	-1.553	cytokine	Activated	3.866	0.000529
NUPR1	1.132	transcriptic	Activated	3.411	1
GLI1	1.344	transcriptic	Activated	3.31	7.89E-06
BMP2	-1.151	growth fac	Activated	3.238	0.000912
Cg		complex	Activated	2.888	0.193
TP63	-1.03	transcriptic	Activated	2.796	0.18
Pkc(s)		group	Activated	2.596	0.52
IL10	1.196	cytokine	Activated	2.548	1
BDNF	1.361	growth fac	Activated	2.467	0.0166
AR	1.335	ligand-dep	Activated	2.397	0.0228

( HPV陰性腺癌で抑制された調節遺伝子 )

Upstream	Expr Fold	Molecule	T Predicted	Activation	p-value of
Alpha cate		group	Inhibited	-2.941	0.0855
RBPJ	1.039	transcriptic	Inhibited	-2.828	3.24E-07
AHR	1.09	ligand-dep	Inhibited	-2.437	0.0471
SPDEF	1.078	transcriptic	Inhibited	-2.414	0.075
E. coli B5 l		chemical	Inhibited	-2.356	1
SOX3	1.381	transcriptic	Inhibited	-2.333	0.00761
EZH2	-1.144	transcriptic	Inhibited	-2.302	1.29E-05
CBX5	-1.06	transcriptic	Inhibited	-2.236	1
ciprofibrat		chemical d	Inhibited	-2.219	0.538
N-acetyl-L-		chemical d	Inhibited	-2.216	1

5. 主な発表論文等

( 研究代表者、研究分担者及び連携研究者には下線 )

[ 雑誌論文 ] ( 計 0 件 )

[ 学会発表 ] ( 計 3 件 )

1. 飯島 朋子, 岩田 卓, 川井田 みほ, 亀山 香織, 青木 大輔 ほか. HPV陰性子宮頸部腺癌の臨床病理学的特徴. 第58回日本婦人科腫瘍学会総会学術集会. 2016年

2. 飯島 朋子, 岩田 卓, 川井田 みほ, 亀山 香織, 青木 大輔 ほか. HPV陰性子宮頸部腺癌の臨床病理学的特徴と診断上の問題点. 第131回関東連合産科婦人科学会. 2016年

3. 岩田 卓, 川井田 みほ, 亀山 香織, 青木 大

輔 ほか。HPV 陰性子宮頸部腺癌の臨床病理学的特徴と診断における細胞診検査の役割。第 54 回日本臨床細胞学会秋季大会。2016 年

(4)研究協力者

〔図書〕(計 0 件)

〔産業財産権〕

出願状況(計 0 件)

名称：  
発明者：  
権利者：  
種類：  
番号：  
出願年月日：  
国内外の別：

取得状況(計 0 件)

名称：  
発明者：  
権利者：  
種類：  
番号：  
取得年月日：  
国内外の別：

〔その他〕  
ホームページ等

## 6. 研究組織

### (1)研究代表者

岩田 卓 (IWATA, Takashi)  
慶應義塾大学・医学部(信濃町)・講師  
研究者番号：30296652

### (2)研究分担者

藤田 知信 (FUJITA, Tomonobu)  
慶應義塾大学・医学部(信濃町)・助教  
研究者番号：20199334

川井田みほ (KAWAIDA, Miho)  
慶應義塾大学・医学部(信濃町)・助教  
研究者番号：30767025  
(平成 27 年度より研究分担者)

### (3)連携研究者

河上 裕 (KAWAKAMI, Yutaka)  
慶應義塾大学・医学部(信濃町)・教授  
研究者番号：50161287

柊元 巖 (KUKIMOTO, Iwao)  
国立感染症研究所・病原体ゲノム解析研究  
センター・室長  
研究者番号：70291127