

Title	乳糜胸水に対する経皮的胸管塞栓術の基礎的検討：実験動物モデルの確立と安全性の検討
Sub Title	Fundamental study on percutaneous thoracic duct embolization for chylothorax : establishment of animal model and evaluation of safety
Author	井上, 政則(Inoue, Masanori) 中塚, 誠之(Nakatsuka, Seishi) 屋代, 英樹(Yashiro, Hideki) 小野澤, 志郎(Onozawa, Shirō) 米虫, 敦(Komemushi, Atsushi) 陣崎, 雅弘(Jinzaki, Masahiro)
Publisher	
Publication year	2018
Jtitle	科学研究費補助金研究成果報告書 (2017.)
JaLC DOI	
Abstract	<p>本研究では、豚を用いて胸管損傷に伴った乳糜胸水の実験動物モデルの作成方法を確立した。この実験動物モデルを用いて、コイルもしくはNBCAを用いて胸管塞栓術を行った。塞栓術後5日で再度リンパ管造影を行い、胸管が完全に塞栓されていることを確認した。空腸と回腸の一部を摘出し、病理標本(H-E染色)を作成した。病理の検討から消化管に明らかな異常は認めず、胸管塞栓術の安全性が確認された。</p> <p>We have established animal model of chylothorax associated with thoracic duct injury. Using this model, we embolized thoracic duct using metallic coils or NBCA. Five days after thoracic duct embolization, we performed lymphangiography again and confirmed that thoracic duct is completely embolized in both embolic materials. A part of jejunum and ileum was removed and a pathological specimen was prepared. Pathological examination confirmed the safely of thoracic duct embolization.</p>
Notes	<p>研究種目：基盤研究(C)(一般)</p> <p>研究期間：2015～2017</p> <p>課題番号：15K09971</p> <p>研究分野：インターベンション</p>
Genre	Research Paper
URL	https://koara.lib.keio.ac.jp/xoonips/modules/xoonips/detail.php?koara_id=KAKEN_15K09971seika

慶應義塾大学学術情報リポジトリ(KOARA)に掲載されているコンテンツの著作権は、それぞれの著作者、学会または出版社/発行者に帰属し、その権利は著作権法によって保護されています。引用にあたっては、著作権法を遵守してご利用ください。

The copyrights of content available on the KeiO Associated Repository of Academic resources (KOARA) belong to the respective authors, academic societies, or publishers/issuers, and these rights are protected by the Japanese Copyright Act. When quoting the content, please follow the Japanese copyright act.

様 式 C - 19、F - 19 - 1、Z - 19 (共通)

科学研究費助成事業 研究成果報告書



平成 30 年 6 月 21 日現在

機関番号：32612

研究種目：基盤研究(C) (一般)

研究期間：2015～2017

課題番号：15K09971

研究課題名(和文) 乳糜胸水に対する経皮的胸管塞栓術の基礎的検討：実験動物モデルの確立と安全性の検討

研究課題名(英文) Fundamental study on percutaneous thoracic duct embolization for chylothorax:
Establishment of animal model and evaluation of safety

研究代表者

井上 政則 (INOUE, Masanori)

慶應義塾大学・医学部(信濃町)・助教

研究者番号：30338157

交付決定額(研究期間全体)：(直接経費) 3,500,000 円

研究成果の概要(和文)：本研究では、豚を用いて胸管損傷に伴った乳糜胸水の実験動物モデルの作成方法を確認した。この実験動物モデルを用いて、コイルもしくはNBCAを用いて胸管塞栓術を行った。塞栓術後5日で再度リンパ管造影を行い、胸管が完全に塞栓されていることを確認した。空腸と回腸の一部を摘出し、病理標本(H-E染色)を作成した。病理の検討から消化管に明らかな異常は認めず、胸管塞栓術の安全性が確認された。

研究成果の概要(英文)：We have established animal model of chylothorax associated with thoracic duct injury. Using this model, we embolized thoracic duct using metallic coils or NBCA. Five days after thoracic duct embolization, we performed lymphangiography again and confirmed that thoracic duct is completely embolized in both embolic materials. A part of jejunum and ileum was removed and a pathological specimen was prepared. Pathological examination confirmed the safety of thoracic duct embolization.

研究分野：インターベンション

キーワード：乳び胸水 胸管 塞栓術 リンパ管造影

1. 研究開始当初の背景

胸部手術に伴った胸管損傷を原因とする乳糜胸水は稀な合併症であるが、難治性の場合には、呼吸不全、低栄養、免疫能低下により致死的になりうる合併症である。絶食、高カロリー輸液やオクトレオチド酢酸塩であるサンドスタチンによる保存的治療がまず行われるが、改善しない症例も多い。特に1000ml/日以上 of 排液がみられる場合には保存的治療では改善困難である(1, 2)。

以前よりリンパ管造影が診断的治療になり、胸管損傷部位の同定と共に、乳糜胸水の減少がえられるとの報告もあるが、多量の乳糜胸水では効果がない事も多い。最終的には再手術による胸管結紮術が施行されるが、侵襲的である上に、術中の胸管の同定が困難なことがある。

経皮的胸管塞栓術は、リンパ管造影に引き続いて、透視下に腹部の乳び槽を穿刺して、胸管塞栓を行う治療である。低侵襲であり、直ちに乳糜胸水の改善を得られるため、きわめて有用な乳糜胸水の治療法である。1990年代に最初に報告され(3)、最近では100例を超える症例が報告されている(4)。しかし安全性の基礎的な検討は殆ど行われていないのが現状である。さらに本邦ではこの手技自体が認知されておらず、このために救命できる患者が救命されていない状況もみられると思われる。この現状を改善するためには、基礎的な検討も行い、手技の安全性を確立することが必須である。

我々は既に実臨床にて3症例において経皮的胸管塞栓術を経験し、手術を含めた他の治療で改善せず、治療に難渋していた難治性の乳糜胸水を速やかに治療することに成功している。現時点で胸管塞栓の安全性についての報告は少ない。その中で遅発性の合併症として、下腿浮腫や下痢が報告されているが、いまだ原因を含めて基礎的な検討は行われていないのが現状である。

経皮的胸管塞栓術は有用な治療法であるが、その普及には基礎的な検討が必須と思われる。我々は既に豚を使用して胸管損傷モデルの作成と、胸管塞栓術を行えることを確認した。実際に胸管を塞栓することでどのようにリンパ管の流れが変わり、消化管粘膜にどのような変化がおこるかの基礎的な検討はまったくなされていない。

本提案は、経皮的胸管損傷のモデル作成方法の確立と、胸管塞栓術の方法論の確立と安全性を検討することを目的とする。

1) Merigliano S, Molena D, Ruol A, et al: Chylothorax complicating esophagectomy for cancer: a plea for early thoracic duct ligation. J Thorac Cardiovasc Surg 119: 453-457. 2000

2) Christodoulou M, Ris HB, Pezzetta E: Video-assisted right supradiaphragmatic thoracic duct ligation for non-traumatic recurrent chylothorax. Eur J Cardiothorac

Surg 29:810-814.2006

3) Cope C: Diagnosis and treatment of postoperative chyle leakage via percutaneous transabdominal catheterization of the cisterna chyli: a preliminary study. J Vasc Interv Radiol 9:727-734. 1998

4) Itkin M, Kucharczuk JC, Kwak A, et al: Nonoperative thoracic duct embolization for traumatic thoracic duct leak: Experience in 109 patients. J Thorac Cardiovasc Surg 139:584-589. 2010

2. 研究の目的

胸部手術に伴った胸管損傷による乳糜胸水は稀な合併症である。絶食、高カロリー輸液、サンドスタチンによる保存的治療が行われるが、排泄量が多い場合(1000ml/日以上)では改善せず低栄養、免疫不全状態になり、重篤な場合には死に至る。再手術による胸管結紮術も施行されるが、術中に胸管を同定することは困難であり、再手術を行ったにも関わらず、改善しない場合もある。

近年リンパ管造影に引き続いた経皮的胸管塞栓術の良好な成績が報告されている。しかしその安全性に関する基礎実験は殆どないのが現状である。

今回我々は動物を用いた胸管損傷モデルの作成とこの動物を用いたリンパ管造影後の経皮的胸管塞栓術の安全性、最適な塞栓物質の検討を行う。

3. 研究の方法

方法 1: 胸管損傷の動物実験モデルの作成と最適な塞栓物質の検討

(1) 実験動物モデル作成の検討

全身麻酔下に豚の開腹を行う。腸骨リンパ節を露出して23ゲージ針にて穿刺を行い、リンパ管造影を行う。その後透視下に腹部乳び槽と胸管が描出されたことを確認する。透視下に21ゲージChiba針にて乳び槽を穿刺。0.018インチガイドワイヤーを乳び槽から胸管まで進める。これに追従させて、マイクをカテーテルを胸管まで進める。ガイドワイヤーを反対方向からマイクロカテーテルに挿入して、胸管部にてワイヤーの後ろの硬い部分で胸管損傷を作成する。

リンパ管造影を継続して、損傷を確認する。この方法にて胸管損傷モデルを安定して作成可能か検討を行う。

(2) 鼠径リンパ節からのリンパ管造影の検討
リンパ造影に関しては、下腹部皮下の鼠径リンパ節からもリンパ管造影と胸管の描出が可能かどうか検討を行う。その後は可能であれば1)と同様の手技にて胸管にマイクロカテーテルを進めて、カテーテルからの直接の胸管造影を行う。

(3) 胸管塞栓の検討

実験1)と2)にて胸管へのカテーテルカニューレーションを行った後に2種類の塞栓方法

(コイル単独, NBCA 単独)にて塞栓を行う。この際、胸管から乳び槽までの全長塞栓が技術的に可能かの判定を行う。これにより、最適な塞栓方法の検討を行う。

・コイル塞栓

胸部の胸管から乳び槽までをファイバー付きコイルにて全長を密に塞栓を行う。

・NBCA 塞栓

Glue (NBCA:lipiodol=1:2) にて同様に胸部胸管から乳び槽まで全長の塞栓を行う。

(4) 慢性期の胸管塞栓の効果の検討

その後、塞栓の可否を検討するためにそれぞれの方法にて塞栓を行った実験動物を開腹し、5 日後に再度再開腹を行い、リンパ管造影を反対側の腸骨リンパ節から行う。これにより再開通の有無、リンパ流の側副路の発達を検討する。その後、胸管を部分的に摘出して、実際の塞栓状態を目視で確認を行う。

近位の空腸と回腸を部分的に切除して、ホルマリン固定を行う

固定後に切除検体のパラフィン固定を行い、H-E 染色にて腸管粘膜の状態、細胞核の消失の有無、既存構造の破壊の有無、リンパ管の拡張の有無などリンパ系への影響について病理学的検討を行う。

4. 研究成果

(1) 実験動物モデル作成の検討：リンパ管造影と胸管のカニキュレーション:6 例全例で、開腹下に腸骨リンパ節を同定可能であった。23G 針にて直視下に直接リンパ節を穿刺し、1cc のシリンジから油性造影剤である lipiodol を緩徐に注入した。これにより、リンパ節が透視下に淡く造影され、その後リンパ節に連なるリンパ管が造影された。最終的に腹部の乳び槽から胸管が描出された。リンパ管造影に成功した。

その後、描出された胸管を透視下に 21G の Chiba 針にて穿刺し、内筒を抜去後に 0.016inch のガイドワイヤーを Chiba 針から胸管まで挿入した。これに追従させてマイクロカテーテルを胸管まで挿入することにも全例で成功した。

その後、2 例にてマイクロカテーテルにマイクロガイドワイヤーの後ろにアングルの角度をつけたものを後ろから挿入して、胸管損傷の作成にも成功した。

以上により上記の方法にて、リンパ管造影、胸管損傷モデル作成が可能であることが明らかとなった。

(2) 鼠径リンパ節からのリンパ管造影

豚の乳頭の尾側の皮下に、鼠径リンパが存在する。豚は皮膚厚いため、経皮的な穿刺は困難であり、皮膚切開をいれてリンパ管造影は可能であった。しかし腹部よりも非飼うのリンパ管が造影されやすく、胸管の造影にはかなりの時間を要するため、腸骨リンパ節からの造影の方が容易であると思われた。

(3) 胸管塞栓の検討

いずれの例でも胸管塞栓自体はコイル、NBCA のいずれも技術的には可能であった。

コイルでの塞栓は多量のコイルが必要であり、長時間の塞栓が必要であった。実臨床ではコイルのみでの塞栓は現実的ではないと思われた。NBCA での塞栓は短時間で施行可能であり、技術的にも胸管内は血液がないため、NBCA の接着効果も弱いと思われ、カテーテルへの NBCA の接着もなく、安全に施行可能であった。

(4) 5 日後に再開腹を行い、初回と反対側の腸骨リンパ節から行ったリンパ管造影では、コイル症例、NBCA 症例ともに胸管は完全に塞栓され、再開通は認めなかった。また開腹時に腸管の色調には異常を認めなかった。

後腹膜をあけて、胸管を萌出して切開をいれて塞栓された胸管内腔を確認した。

コイル例、NBCA 例ともに塞栓された部位は塞栓物質の間はゼリー状に固まったリンパ液でみだされていた。

近位空腸と遠位回腸から作成した H-E 染色で病理変化を確認した。

【空腸】

図 1 (弱拡大)

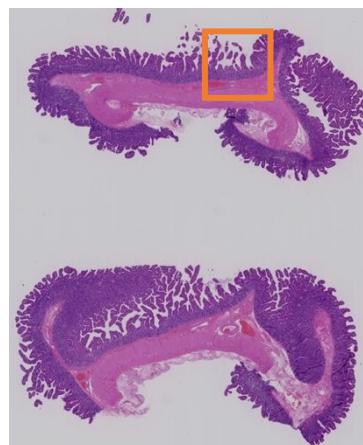
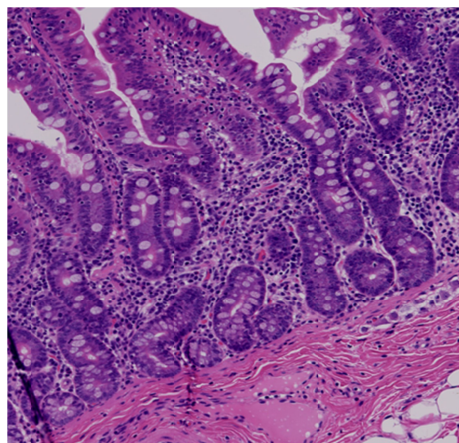
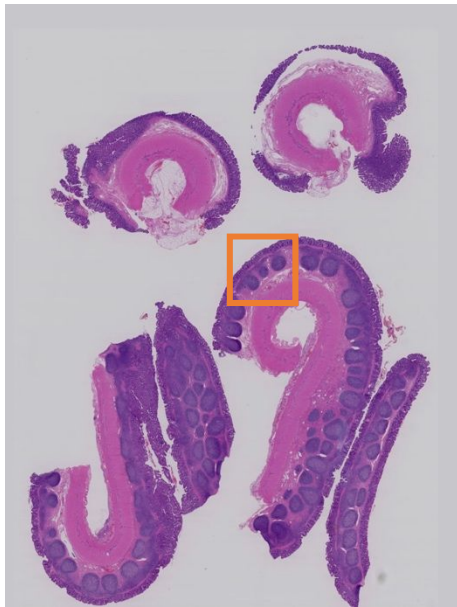

図 2 強拡大 (図 1 の四角内部)



回腸

図3 弱拡大



強拡大（図3 四角内部）

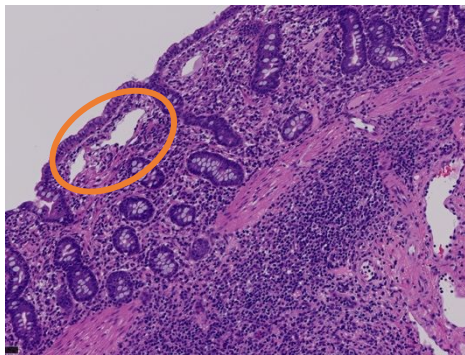


図 4

病理学的検討では腸管壁に大きな変化は見られなかった。粘膜上皮，筋層にも異常はなかった。空腸で，一部にリンパ管の軽度の拡張（図4 円内）が疑われたが，断定できる程の変化は見られなかった。

【総括】

本研究により，今後本邦で普及する可能性が高い胸管塞栓塞栓術を最初に臨床で行うのは困難である。今回の検討では実験動物モデル作成方法を確立した点で大きな意義があると思われる。実際の手技を施行する前に，実験動物を用いて，一般的なリンパ管造影と胸管相戦術の手技を学ぶ事が可能になると思われる。

また胸管塞栓術の慢性期の安全性においては十分な検討がなされていないのが大きな問題である。実臨床でも慢性期の下痢等の症状が報告されている。

今回胸管塞栓後5日にて腸管の病理を確認できたことは，手技の安全性を確立する上で，重要な意味を持つと思われる。

少なくとも今回の検討では小腸には病理学的に大きな変化を指摘することはできなかった。

今回の実験の問題点としては検討数が少ない点，塞栓後5日という点で慢性期実験とはいえないことが挙げられる。今後症例数を増やして検討することが必要である。

5．主な発表論文等

（研究代表者、研究分担者及び連携研究者には下線）

6．研究組織

(1)研究代表者

井上 政則（INOUE, Masanori）
慶應義塾大学・医学部（信濃町）・助教
研究者番号：30338157

(2)研究分担者

中塚 誠之（NAKATSUKA, Seishi）
慶應義塾大学・医学部（信濃町）・講師
研究者番号：50188984

屋代 英樹（NAKATSUKA, Seishi）
慶應義塾大学・医学部（信濃町）・助手
研究者番号：90327643

小野澤 志郎（ONOZAWA, Shiro）
帝京大学・医学部・講師
研究者番号：10544398

米虫 敦（KOMEMUSHI, Atsushi）
関西医科大学・医学部・講師
研究者番号：80360254

陣崎 雅弘（JINZAKI, Masahiro）
慶應義塾大学・医学部（信濃町）・教授
研究者番号：80216259