慶應義塾大学学術情報リポジトリ
Keio Associated Repository of Academic resouces

Title	雌オカダンゴムシの生殖器官の雄性化に及ぼす移植造雄腺の効果
Sub Title	Effect of the implanted androgenic glands on masculinization of the reproductive organ of young females of armadillidium vulgare
Author	長谷川, 由利子(Hasegawa, Yuriko) 三本, 博之(Mitsumoto, Hiroyuki)
Publisher	慶應義塾大学日吉紀要刊行委員会
Publication year	2013
Jtitle	慶應義塾大学日吉紀要. 自然科学 (The Hiyoshi review of the natural science). No.54 (2013. 9) ,p.1- 10
JaLC DOI	
Abstract	Sexual differentiation in malacostracan crustaceans is controlled by androgenic gland hormone (AGH) secreted from the androgenic gland (AG). Masculinization of the external sexual characteristics and the internal reproductive organ of females of Armadillidium vulgare implanted with three AGs at the sixth stage advanced with every molt. Development and positive immunoreaction of the newly-formed AGs were observed after the second molt, though the cells at the tip of the gonad reacted with the antiserum raised against the AGH molecule of A. vulgare after the first molt. Thereafter, development of the newly-formed AGs and gonadal masculinization progressed rapidly. The implanted AGs showing positive immunoreaction in the recipients decreased with every molt and could not be observed on and after the third molt. These results suggest that masculinization of the female reproductive organ was induced by AGH from the implanted AGs and progressed by AGH from the newly-formed AGs.
Notes	原著論文 挿図
Genre	Departmental Bulletin Paper
URL	https://koara.lib.keio.ac.jp/xoonips/modules/xoonips/detail.php?koara_id=AN10079809-20130930-0001

慶應義塾大学学術情報リポジトリ(KOARA)に掲載されているコンテンツの著作権は、それぞれの著作者、学会または出版社/発行者に帰属し、その権利は著作権法によって保護されています。引用にあたっては、著作権法を遵守してご利用ください。

The copyrights of content available on the KeiO Associated Repository of Academic resources (KOARA) belong to the respective authors, academic societies, or publishers/issuers, and these rights are protected by the Japanese Copyright Act. When quoting the content, please follow the Japanese copyright act.

Hiyoshi Review of Natural Science
Keio University No. 54, 1-10（2013）

雌オカダンゴムシの生殖器官の雄性化に及ぼす移植造雄腺の効果

長谷川由利子*・三本博之*

Effect of the Implanted Androgenic Glands on Masculinization of the Reproductive Organ of Young Females of *Armadillidium vulgare*

Yuriko Hasegawa and Hiroyuki Mitsumoto

Summary——Sexual differentiation in malacostracan crustaceans is controlled by androgenic gland hormone (AGH) secreted from the androgenic gland (AG). Masculinization of the external sexual characteristics and the internal reproductive organ of females of *Armadillidium vulgare* implanted with three AGs at the sixth stage advanced with every molt. Development and positive immunoreaction of the newly-formed AGs were observed after the second molt, though the cells at the tip of the gonad reacted with the antiserum raised against the AGH molecule of *A. vulgare* after the first molt. Thereafter, development of the newly-formed AGs and gonadal masculinization progressed rapidly. The implanted AGs showing positive immunoreaction in the recipients decreased with every molt and could not be observed on and after the third molt. These results suggest that masculinization of the female reproductive organ was induced by AGH from the implanted AGs and progressed by AGH from the newly-formed AGs.

Key words: androgenic gland, androgenic gland hormone, *Armadillidium vulgare*, immunohistochemistry

1．序文

甲殻類の軟甲亜綱における性分化は，造雄腺と呼ばれる雄に特異的な器官から分泌される造雄腺ホルモンによって制御されている。Charniaux-Cotton が端脚目のオオハマトビムシ *Orchestia gammarella* で造雄腺を発見して以来，軟甲亜綱に属するほとんどの目で造雄腺の存在が明らかにされてきた。これまでに，オオハマトビムシ，等脚目のオカダンゴムシ

*慶應義塾大学生物学教室（〒223-8521　神奈川県横浜市港北区日吉 4-1-1）：Department of Biology, Keio University, 4-1-1 Hiyoshi, Kohoku-ku, Yokohama, Kanagawa 223-8521, Japan. [Received Mar. 29, 2013]

Armadillidium vulgare やオビワラジムシ *Porcellio dilatatus* などで造雄腺の移植による雌から雄への性転換，造雄腺の除去による雄から雌への性転換が報告されているが，十脚目で機能的な性転換が報告されているのはオニテナガエビ *Macrobrachium rosenbergii* だけである（Charniaux-Cotton と Payen による総説, 1985; Sagi *et al.*, 1997）。

オオハマトビムシなど多くの種の造雄腺は輸精管末端近くに付着しているが，ダンゴムシ類やワラジムシ類などの一部の等脚類では，造雄腺は 3 対ある精巣の各先端に付着している。オカダンゴムシ成熟雄の造雄腺を若い雌に移植すると，３～４カ月後には機能的な雄に性転換する（Katakura, 1960）。性転換した雌では，本来の卵巣部分に貯精嚢が発達し，その前方には造雄腺を有する精巣が，後方には輸精管が発達する。性転換した雌の精巣の先端に新たに形成された造雄腺は，遺伝的な雄の造雄腺と同じく，若い雌を機能的な雄に性転換させることができる（Hasegawa and Katakura, 1985）。Juchault と Legrand（1964）は，２種類の等脚目を使って造雄腺の移植実験を行い，移植された造雄腺からの造雄腺ホルモンにより雌における造雄腺組織の増殖と分化が誘導され，ここから分泌される造雄腺ホルモンにより雌の内部生殖器官の雄性化が引き起こされると考察した。しかし，これまでに，内部生殖器官の雄性化の過程，新たな造雄腺の発達過程，移植された造雄腺の形態的変化を継時的に観察した報告はない。

オカダンゴムシの造雄腺ホルモンは A 鎖と B 鎖がジスルフィド結合で架橋されたヘテロ 2 本鎖の糖ペプチドであり，その前駆体の異なる部位を抗原として，造雄腺を特異的に染色する３種類の抗体が作成されている（長谷川による総説，2007）。

本研究は，造雄腺を移植された雌の雄性化の過程と移植された造雄腺の形態的変化の過程の関係を，抗オカダンゴムシ造雄腺ホルモン抗体を用いた免疫組織化学的な手法で明らかにすることを目的として行われた。

2．材料と方法

成熟した雄から摘出した造雄腺を，6th stage 2 ～ 3 日目の雌の第 6 胸節右背側部に，１個体あたり 3 個，双眼実体顕微鏡下で有柄針を使って移植した。造雄腺移植後の脱皮ごとに腹部腹面を観察し，雄の特徴である第一腹脚内肢の伸長を指標として外部性徴の雄性化の進行状態を判断した。これらの個体を 4 %パラホルムアルデヒド溶液中で固定，リン酸緩衝生理食塩水で洗浄後，解剖して，生殖器官の雄性化の状態を観察した。一部の個体はブアン液で固定し，パラフィンに包埋後，切片を作成した。

免疫組織化学染色は，大腸菌発現系を使用して作成した組換えオカダンゴムシ造雄腺ホルモン前駆体の分子全体を抗原として作製した抗体（Okuno *et al.*, 2001）を10,000倍に希釈して用い，ABC（avidin-biotinylated peroxidase complex）法で行った。ABC 法には Vectastain ABC キット（フナコシ）を使用し，DAB（3,3′-diaminobenzidine tetrahydrochloride）で発色させた。免疫組織化学染色の詳細は Hasegawa らの論文（2002）に記されている。

3．結果

3-1．造雄腺移植による雌の二次性徴の雄性化

造雄腺の移植を受けた552個体の6th stage の雌のうち511個体が１回目の脱皮に成功し，363個体で二次性徴の雄性化の最初の兆候である第一腹脚内肢の伸長が認められた。このうち，224個体では第一腹脚内肢の伸長が明らかであったが（図１A），139個体の第一腹脚内肢の伸長はごくわずかであった。造雄腺移植後１回目の脱皮で第一腹脚内肢の明らかな伸長が認められた雌では，２回目の脱皮を経た215個体のうち172個体で第一腹脚内肢の更なる伸長が認められ，ペニスの発達も顕著になった（図１B）。しかし，43個体では第一腹脚内肢の伸長が停止し，ペニスの発達も認められなかった（図１C）。造雄腺移植後２回目の脱皮で第一腹脚内肢のさらなる伸長が認められた雌では，そのほとんどにおいてその後も脱皮を繰り返すに従って二次性徴の雄性化が進行し（図１D，１E），５回目の脱皮後の第一腹脚内肢およびペニスの形態（図１F）は成熟雄（図１G）とほぼ同じとなった。

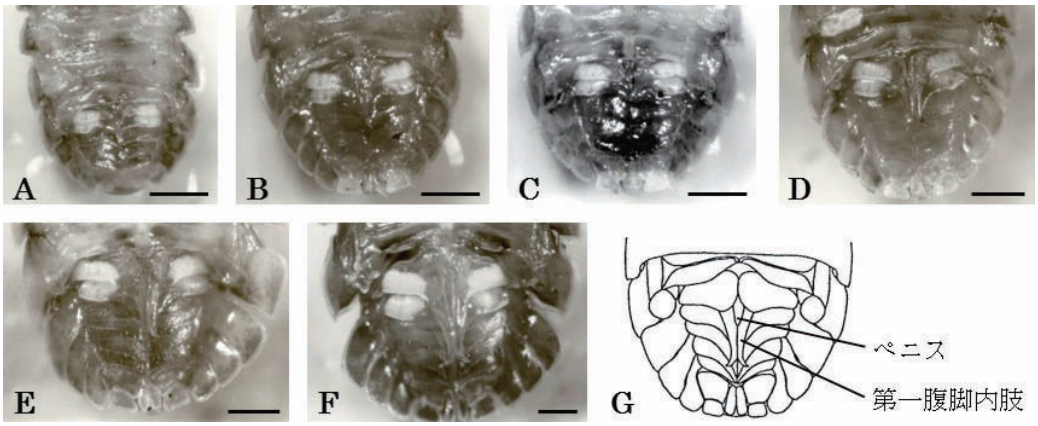

図１　造雄腺を移植された雌の腹部腹面の写真（A～F）と成熟雄の腹部腹面の模式図（G）
１回目の脱皮後に第一腹脚内肢の伸長が認められた雌（A）の多くは，２回目（B），３回目（D），４回目（E），５回目（F）と脱皮を繰り返すに従って第一腹脚内肢の伸長とペニスの発達がさらに進行したが，一部の雌では２回目の脱皮以降第一腹脚内肢の伸長とペニスの発達が停止した（C）。スケール＝0.5 mm。

3-2．造雄腺移植による雌の内部生殖器官の雄性化

造雄腺移植後３日目および６日目の雌では，解剖による観察においても，パラフィン切片による観察においても，内部生殖器官の雄性化は確認できなかった。

造雄腺移植後１回目の脱皮で第一腹脚内肢が伸長した雌のうち36個体（脱皮後２～３日目15個体，５～８日目21個体）を解剖したところ，28個体（脱皮後２～３日目12個体，５～８日目16個体）で内部生殖器官の顕著な雄性化が認められた（図２A，２D）。これらの雌では，１回

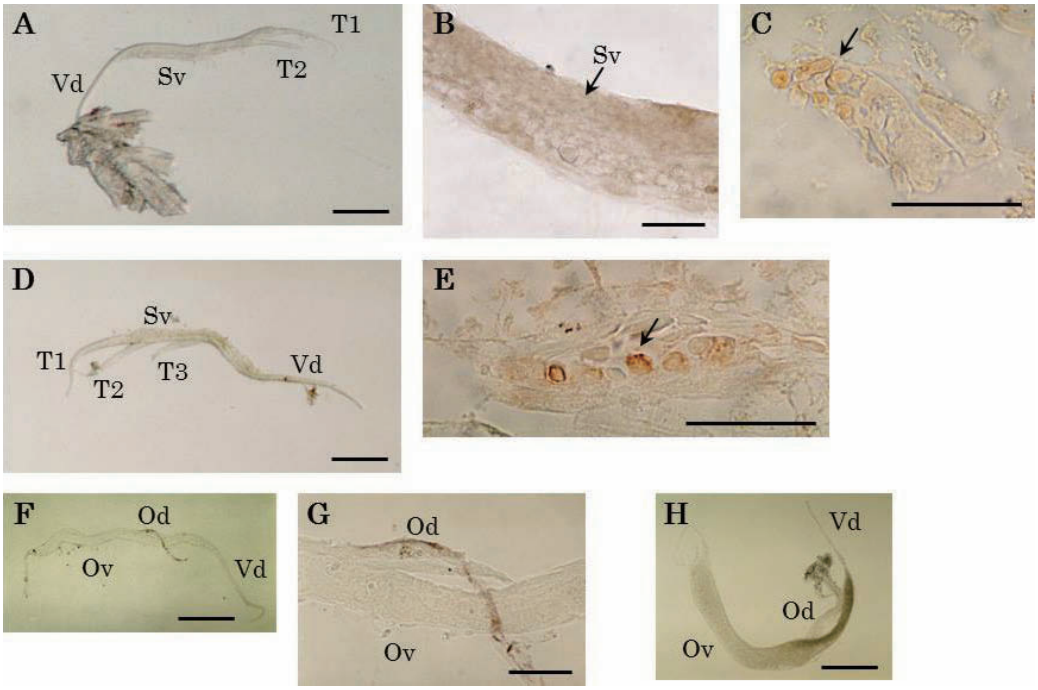

図２　造雄腺移植後１回目の脱皮で腹部腹面の雄性化が観察された雌の内部生殖器官（A～G）と7th stage 雌の内部生殖器官（H）

(A)，(B)：１回目の脱皮後２～３日目の雌における雄性化した内部生殖器官。矢印は発達が始まった貯精嚢を示している。(C)：１回目の脱皮後２～３日目の雌におけるパラフィン切片の免疫組織化学染色。矢印は抗オカダンゴムシ造雄腺ホルモン抗体で染色された細胞群を示している。(D)：１回目の脱皮後５～８日目の雌における雄性化した内部生殖器官。(E)：１回目の脱皮後５～８日目の雌におけるパラフィン切片の免疫組織化学染色。矢印は抗オカダンゴムシ造雄腺ホルモン抗体で染色された細胞群を示している。(F)，(G)：腹部腹面の雄性化が観察されても内部生殖器官の雄性化が認められなかった雌の内部生殖器官。(H)：7th stage 雌の内部生殖器官。T：精巣，Sv：貯精嚢，Vd：輸精管，Ov：卵巣，Od：輸卵管。スケール＝0.25 mm（A，D，F，H），0.05 mm（B，C，E，G）。

目の脱皮後に相当する7th stage の正常雌（図２H）と比べて，太くて長い輸精管原基が観察された。また，卵巣の発達が抑制され，卵巣内外側部における貯精嚢の発達（図２B 矢印）や前方における精巣原基の発達が始まっていた。３対ある精巣原基（前から T1，T2，T3）のすべてが発達し始めていた個体の割合は，１回目の脱皮後２～３日目では33.3%，５～８日目では62.5%であった。T1と T2が発達し始めていた個体の割合は，２～３日目でも５～８日目でも25%であった。また，T1だけが発達し始めていた個体の割合は，２～３日目では41.7%，５～８日目では12.5%であった。いずれの場合も，精巣先端部における新たな造雄腺の発達や精巣内における精子形成は観察されなかった。第一腹脚内肢の伸長が明らかに認められたものの内部生殖器官の顕著な雄性化が認められなかった８個体では，正常雌と比べて輸精管原基が発達していたが，正常雌ほどではないが輸卵管も発達していた（図２F)。また，卵巣における

卵黄形成の阻害や貯精嚢への移行過程は認められなかった（図２G）。

パラフィン切片による観察では，１回目の脱皮後２～３日目では12個体中８個体，５～８日目では14個体中８個体において内部生殖器官の雄性化が認められた。生殖器官のホールマウン

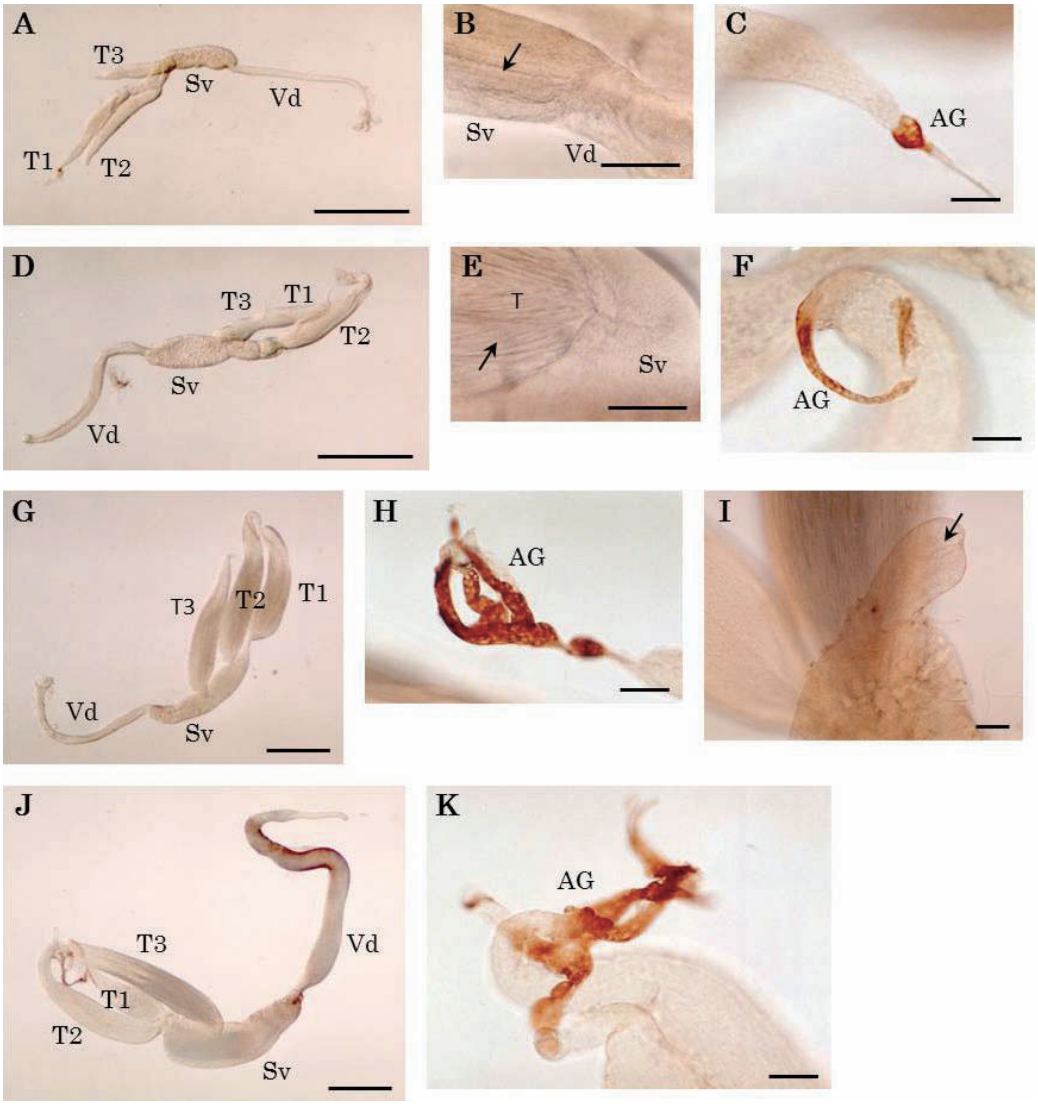

図３　造雄腺の移植により二次性徴の雄性化が進行した雌の内部生殖器官（A，B，D，E，G，I，J）と精巣の先端に新たに発達した造雄腺の免疫組織化学染色（C，F，H，K）

(A)～(C)：造雄腺移植後２回目の脱皮後。(B) の矢印は貯精嚢内部の空間を示している。(D)～(F)：造雄腺移植後３回目の脱皮後。(E) の矢印は精巣内の成熟精子を示している。(G)～(I)：造雄腺移植後４回目の脱皮後。(I) の矢印は発達が不完全な精巣を示している。(J), (K)：造雄腺移植後５回目の脱皮後。AG:造雄腺，T:精巣，Sv:貯精嚢，Vd:輸精管。スケール＝0.5 mm（A，D，G，J），0.05 mm（B，C，E，F，H，I，K）。

ト免疫組織化学染色では抗オカダンゴムシ造雄腺ホルモン抗体で染色される部分は確認できなかったが，パラフィン切片の免疫組織化学染色では，内部生殖器官の雄性化が認められた16個体のうち８個体（２～３日目４個体，５～８日目４個体）で，精巣の先端にある細胞群が抗体に対して弱い陽性反応を示した（図２C，２E 矢印）。

造雄腺移植後２回目の脱皮で第一腹脚内肢のさらなる伸長が認められた雌では，輸精管と貯精嚢の区別が明確であり（図３A），卵巣はほぼ完全に退化し，発達した貯精嚢の内部に細い空間（図３B 矢印）が観察された。遺伝的雄には１個体あたり６個の精巣が存在するが，解剖した14個体では，精巣の数は１個体あたり平均5.3個であった。精巣内部では精子形成が行われていたが，成熟した精子は認められなかった。精巣の先端には造雄腺の発達が見られ，抗オカダンゴムシ造雄腺ホルモン抗体に対して陽性反応を示した（図３C）。新たに発達した造雄腺の数は１個体あたり平均3.7個であった。１個体あたりの精巣の数と造雄腺の数は３回目の脱皮以降でも２回目のものとほぼ同じであった。

造雄腺移植後３回目の脱皮後，第一腹脚内肢の雄性化およびペニスの発達が進行した雌では，２回目の脱皮後の雌と比べて精巣の発達がさらに顕著になり（図３D），内部に針状の成熟した精子（図３E 矢印）が認められる個体が出現した。新たに形成された造雄腺もさらに発達し，抗オカダンゴムシ造雄腺ホルモン抗体に対して陽性反応を示した（図３F）。貯精嚢は膨らみ，内部の空間も増して輸精管との境がより明確になっていた。また，輸精管の発達も進み，内部に空間が観察された。しかし，貯精嚢および輸精管内に精子は認められなかった。

造雄腺移植後４回目の脱皮後，第一腹脚内肢の雄性化およびペニスの発達が進行した雌においては，発達した精巣のほとんどで成熟した精子が観察された（図３G）。一部の個体では，貯精嚢，輸精管内にも精子が認められた。造雄腺の発達も著しく，抗オカダンゴムシ造雄腺ホルモン抗体に対して強い陽性反応を示した（図３H）。発達が不完全な精巣では，造雄腺の発達は認められなかった（図３I 矢印）。

造雄腺移植後５回目の脱皮を経た雌の内部生殖器官の形態は，遺伝的な成熟雄とほぼ同じであった（図３J）。抗オカダンゴムシ造雄腺ホルモン抗体に対して強い陽性反応を示す発達した造雄腺が精巣の各先端に観察され（図３K），成熟した精子が精巣，貯精嚢，輸精管内に充満していた。輸精管には，オモクローム色素による着色も見られた（図３J）。

3-3. 雌に移植された造雄腺の免疫組織化学染色

造雄腺移植後３日目の雌では，観察した13個体すべてにおいて移植された造雄腺が観察された。移植された造雄腺は，第６胸節背板内側の体腔内に塊となって存在し，抗オカダンゴムシ造雄腺ホルモン抗体に対して強い陽性反応を示した（図４A～D）。造雄腺移植後６日目の雌（図４E～G）においても，観察した３個体すべてにおいて免疫染色された移植造雄腺が認められたが，１個体では壊死した部分が観察された（図４G 矢印）。

造雄腺移植後１回目の脱皮後，第一腹脚内肢の伸長が認められた雌においては，２～３日目では12個体中11個体（91.7％）で，５～８日目では14個体中８個体（57.1％）で，抗オカダン

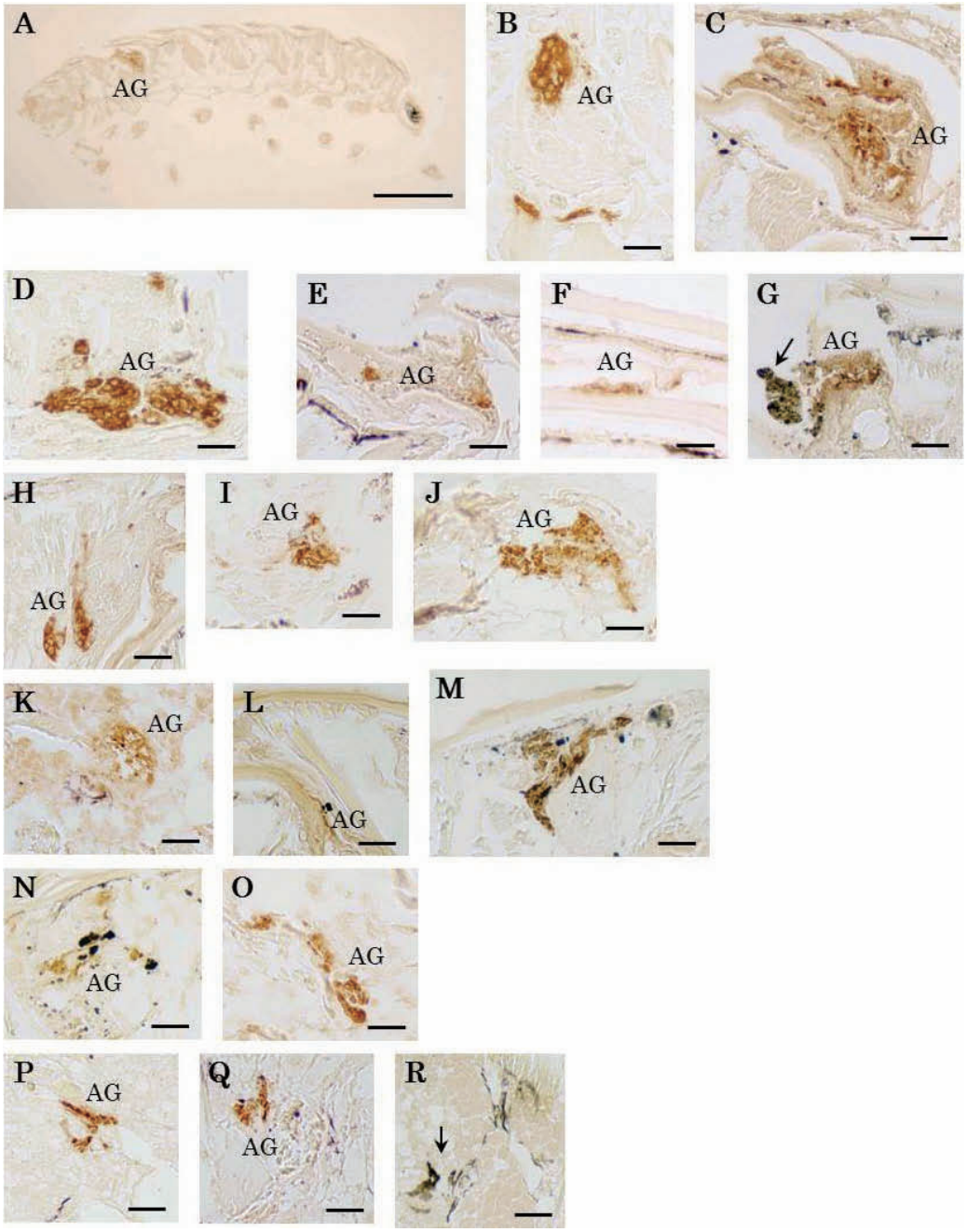

図４　移植された造雄腺の免疫組織化学染色

(A)～(D)：造雄腺移植後３日目。(E)～(G)：造雄腺移植後６日目。(H)～(J)：１回目の脱皮後２～３日目。(K)～(M)：１回目の脱皮後５～８日目。(N), (O)：２回目の脱皮後２～３日目。(P)～(R)：２回目の脱皮後５～８日目。矢印は壊死した造雄腺を示している。AG:造雄腺。スケール＝0.5 mm(A), 0.05 mm（B～R)。

ゴムシ造雄腺ホルモン抗体に対して陽性反応を示した移植造雄腺が観察された。1回目の脱皮後2～3日目（図4H～J）では，移植された造雄腺の大きさは移植後3日目のものと比べると小さいものがほとんどであったが，移植後6日目のものとは大きさ，状態とも大差がなかった。1回目の脱皮後5～8日目（図4K～M）では，免疫染色された部分が減少していた。

造雄腺移植後2回目の脱皮後，第一腹脚内肢の伸長およびペニスの発達が認められた雌においては，2～3日目（図4N，O）では8個体中4個体（50.0%）で，5～8日目（図4P，Q）では7個体中2個体（28.6%）で，抗オカダンゴムシ造雄腺ホルモン抗体で免疫染色された移植造雄腺が観察された。移植造雄腺が確認された雌の割合も，移植造雄腺の大きさも，移植からの日数が経過するにつれて減少していった。2回目の脱皮後5～8日目の個体の中には，移植された造雄腺が壊死した痕跡と見られるものも観察された（図4R）。造雄腺移植後3回以上の脱皮を経た雌では，移植された造雄腺を確認することができなかった。

4．考察

造雄腺移植後3日目および6日目では，観察したすべての雌において移植造雄腺が抗オカダンゴムシ造雄腺ホルモン抗体に対して強い陽性反応を示した（図4A～G）。移植された造雄腺は，少なくとも移植後1回目の脱皮までは造雄腺ホルモンを合成していたと考えられる。これらの雌で内部生殖器官の雄性化が確認できなかったことから，雌の内部生殖器官を雄性化するためには，一定期間以上の造雄腺ホルモンの持続的供給が必要であると考えられる。

オカダンゴムシ造雄腺ホルモン活性物質を7th stageの若い雌に1回だけ注射した場合には1回目の脱皮後に第一腹脚内肢がわずかに伸長するだけであったのに対して，成熟雄のおよそ2個体分に相当する造雄腺ホルモン活性物質を7th stageから脱皮周期ごとに1回ずつ継続的に注射した場合には，3回目の注射後に雌の内部生殖器官の雄性化が観察された（Katakura and Hasegawa, 1983）。また，エタノール処理によりホルモンの合成を停止させたオカダンゴムシ造雄腺の移植実験では，雌の性転換には少なくとも3回の移植が必要であった（Suzuki, 1999）。これらの報告は，雌の内部生殖器官の雄性化には，造雄腺ホルモンの持続的供給とともに，一定濃度以上の造雄腺ホルモンの供給が必要であることを示唆している。

本研究において，造雄腺移植後1回目の脱皮後に第一腹脚内肢の伸長が十分に見られなかった雌については，脱皮時に移植された造雄腺が外骨格とともに排除された可能性，あるいは造雄腺の壊死により十分量の造雄腺ホルモンが供給されなかった可能性が考えられる。造雄腺移植後1回目の脱皮で第一腹脚内肢の伸長が明らかに認められたにもかかわらず内部生殖器官の顕著な雄性化が認められなかった雌においては，造雄腺ホルモンの供給が途中で停止した結果，造雄腺移植後2回目の脱皮で第一腹脚内肢の伸長が停止したと考えられる。

本研究では，造雄腺移植後1回目の脱皮後2～3日目の雌において，精巣原基の発達，卵巣内の外側部における貯精嚢の発達，輸精管原基の肥厚と伸長が観察された（図2A）。JuchaultとLegrand（1964）は，造雄腺を移植された雌に新たに形成された造雄腺からのホルモンに

より雌の内部生殖器官の雄性化が引き起こされると述べている。本研究においても，造雄腺移植後１回目の脱皮後に内部生殖器官の雄性化が観察された雌では，新たに発達した造雄腺は確認できなかったものの，半数において抗体に対して弱い陽性反応を示す細胞群が精巣先端部で確認された（図２C，E)。雌の内部生殖器官の雄性化がこれらの細胞から分泌された造雄腺ホルモンに起因する可能性は否定できない。しかし，残りの半数では内部生殖器官が雄性化したにもかかわらず抗体に対して陽性反応を示す細胞群が観察できなかったこと，１回目の脱皮後２～３日目で91.7%，５～８日目でも57.1%の雌において抗オカダンゴムシ造雄腺ホルモン抗体で免疫染色された移植造雄腺が観察されたこと（図４H～M）を考慮すると，造雄腺を移植された雌の内部生殖器官の雄性化は，精巣の発達も含めて，移植された造雄腺からの造雄腺ホルモンにより引き起こされると考えられる。

抗体に対して陽性反応を示す移植造雄腺を確認できる雌の割合は，造雄腺移植からの日数の経過とともに減少し，移植後３回以上の脱皮を経た雌では移植造雄腺を確認することができなかった。また，造雄腺移植後１回目，２回目の脱皮後に抗体に対して陽性反応を示した移植造雄腺も，造雄腺移植後３日目のものと比べると小さかった（図４)。移植された造雄腺は，日数の経過とともに機能が失われていくと考えられる。一方，造雄腺の移植を受けた雌では，造雄腺移植後２回目の脱皮以降，新たに形成された造雄腺の発達と内部生殖器官の雄性化が急速に進行した。これらの結果から，内部生殖器官の急速な雄性化は，造雄腺を移植された雌に新たに形成された造雄腺からの造雄腺ホルモンによるところが大きく，移植された造雄腺の影響は軽微であると考えられる。

アメリカザリガニ *Procambarus clarkii* では，若齢雌に移植された造雄腺が，移植を受けた雌の体内で10カ月以上存在した（Nagamine and Knight 1987; Taketomi *et al.*, 1996)。アメリカザリガニの造雄腺は輸精管末端近くに付着していて，輸精管とともに移植をすると造雄腺組織の損傷が少ない。一方，オカダンゴムシの造雄腺は精巣の各先端に付着しているため，造雄腺だけを摘出することは容易であるが，移植による損傷が大きい。この違いが，移植された造雄腺の存在期間の違いとなっていると推察される。しかし，アメリカザリガニにおける造雄腺移植実験では，少数の雌で第一腹脚の雄性化が認められただけで，生殖器官の雄性化が認められた個体は１個体もおらず，移植された造雄腺が正常に機能しているかどうかは今後の検討を要する。

雌性分化へと方向づけられた雌への造雄腺移植による雄性化は，性的に未分化な状態から分化が進行する遺伝的雄の性分化とは異なるが，本研究は，遺伝的雄における造雄腺の発達過程と生殖器官の雄性分化の関係の詳細な解析の基礎となるものである。

５．謝辞

本研究の一部は，慶應義塾大学学事振興資金の支援によって行われた。

6．参考文献

1）Charniaux-Cotton, H and Payen, G. (1985) Sexual differentiation. In “The Biology of Crustacea”, Vol. 9, pp. 217–299, eds. D. E. Bliss and L. H. Mantel, Academic Press, New York.

2）Hasegawa, Y. and Katakura, Y. (1985) Masculinization of female by the newly-formed androgenic glands in the ZW and WW females of the isopod crustacean, *Armadillidium vulgare*. Zool. Sci., **2**, 419–422.

3）Hasegawa, Y., Okuno, A. and Nagasawa H. (2002) Immunohistochemical study of androgenic gland hormone: Localization in the male reproductive system and species specificity in the terrestrial isopods. Gen. Comp. Endocrinol., **125**, 218–225.

4）長谷川由利子（2007）甲殻類の性分化と造雄腺ホルモン．慶應義塾大学商学部創立五十周年記念日吉論文集，505–513.

5）Juchault, P. and Legrand, J. J. (1964) Transformation de femelles génétiques en mâles physiologiques chez les Oniscoïdes *Porcellio dilatatus* et *Helleria brevicornis*. C. R. Acad. Sc. Paris, **258**, 2197–2199.

6）Katakura, Y. (1960) Transformation of ovary into testis following implantation of androgenic glands in *Armadillidium vulgare*. Annot. Zool. Japon., **34**, 60–71.

7）Katakura, Y. and Hasegawa, Y. (1983) Masculinization of females of the isopod crustacean, *Armadillidium vulgare*, following injections of an active extract of the androgenic gland. Gen. Comp. Endocrinol., **48**, 57–62.

8）Nagamine, C. and Knight, A. W. (1987) Masculinization of female crayfish, *Procamburus clarki* (Girard). Invert. Reprod. Develop., **11**, 77–87.

9）Okuno, A., Hasegawa, Y., Ohira, T. and Nagasawa H. (2001) Immunological identification of crustacean androgenic gland hormone, a glycopeptide. Peptides, **22**, 175–181.

10）Sagi, A., Snir, E. and Khalaila, I. (1997) Sexual differentiation in decapod crustaceans: Role of the androgenic gland. Invert. Reprod. Develop., **31**, 55–61.

11）Suzuki, S. (1999) Androgenic gland hormone is a sex-reversing factor but cannot be a sex-determining factor in the female crustacean isopods *Armadillidium vulgare*. Gen. Comp. Endocrinol., **115**, 370–378.

12）Taketomi, Y., Nishikawa, S. and Koga, S. (1996) Testis and androgenic gland during development of external sexual characteristics of the crayfish *Procambarus clarkii*. J. Crustacean Biology, **16**, 24–34.