慶應義塾大学学術情報リポジトリ
Keio Associated Repository of Academic resouces

Title	子宮内膜症が卵巣明細胞腺癌に与える生物学的影響 : Transforming growth factor -beta 1とそのレセプターおよびurokinase type-plasminogen activatorの関与を中心とし
Sub Title	
Author	小宮山, 慎一(Komiyama, Shinichi) 野澤, 志朗
Publisher	慶應医学会
Publication year	2005
Jtitle	慶應医学 (Journal of the Keio Medical Society). Vol.82, No.3 (2005. 9) ,p.T217- T230
JaLC DOI	
Abstract	
Notes	学位論文
Genre	Journal Article
URL	https://koara.lib.keio.ac.jp/xoonips/modules/xoonips/detail.php?koara_id=AN00069296-20050901-0217

慶應義塾大学学術情報リポジトリ(KOARA)に掲載されているコンテンツの著作権は、それぞれの著作者、学会または出版社/発行者に帰属し、その権利は著作権法によって保護されています。引用にあたっては、著作権法を遵守してご利用ください。

The copyrights of content available on the KeiO Associated Repository of Academic resources (KOARA) belong to the respective authors, academic societies, or publishers/issuers, and these rights are protected by the Japanese Copyright Act. When quoting the content, please follow the Japanese copyright act.

慶應医学・82(3)：T217～T230, 2005

学位論文

子宮内膜症が卵巣明細胞腺癌に与える生物学的影響
－Transforming growth factor-beta 1とそのレセプターおよびurokinase type-plasminogen activatorの関与を中心として－

慶應義塾大学医学部産婦人科学教室
（指導：野澤志朗教授）
小宮山 慎一（こみやま しんいち）

（平成16年8月17日受付）

Key Word： ovarian clear cell adenocarcinoma, endometriosis, transforming growth factor-beta 1, transforming growth factor-beta receptor, urokinase type-plasminogen activator

卵巣明細胞腺癌は1939年にSchillerによって初めて報告され，表層上皮性卵巣癌のおよそ5～10%を占めると言われている代表的な組織型である[1,2]．卵巣明細胞腺癌の組織発生はmüllerian ductを起源とする多分化能を持つ卵巣表層上皮と考えられ[1,3]，その生物学的特徴は他の組織型とは大きく異なることが従来から指摘されている．そのひとつに，代表的な婦人科良性疾患のひとつである子宮内膜症と共存する頻度が他の組織型よりも高率であるという特徴がある[1-12]．卵巣明細胞腺癌と子宮内膜症の関連についてはこれまで，子宮内膜症が明細胞腺癌の前癌病変である，という観点からの報告は数多くあるものの，共存の有無による生物学的特性の差異について検討した報告はない．またこれまで本邦において全表層上皮性卵巣癌に占める明細胞腺癌の割合は15～22%と，欧米よりも多いと言われており[13,14]，さらに近年その増加傾向が指摘されつつある．治療戦略とともに臨床的および基礎的検討が急務といえる．

子宮内膜症は子宮内膜ないしはその類似組織が本来の子宮内膜層以外の部分に発生し発育する疾患である．病理組織学的に異所性子宮内膜ととらえられ，いわゆる類腫瘍病変と考えられる．主として骨盤内を中心に多彩な病態を示し，ひいては腹腔内環境のダイナミックな変化を引き起こすことが指摘されている．しかしその病因や進展のメカニズムは不明な点が多く，様々な分子の関与が考えられており，その中でも各種サイトカインや成長因子，細胞性免疫機能の関与が注目されている[15-25]．

Transforming growth factor-beta 1（TGFβ1）は多彩な生理活性作用を有する分泌型のタンパクであるが，そのautocrine，paracrine機構により個々の細胞の増殖や分化，またこれら細胞の足場となる細胞外マトリックスの産生や分解，あるいは血管新生などに直接的ないしは間接的に関与する分子のひとつであり，特に上皮性細胞に対しては強力な増殖抑制作用を有することが知られている[26-29]．子宮内膜症患者の腹腔内ではこのTGFβ1が高値を示すことが従来から指摘されており[15-19]，その病態に対して重要な役割を担っていると予想される．

そこで，子宮内膜症と卵巣明細胞腺癌の共存が生物学的にどのような意義を有しているのか，まずは臨床病理学的に検討した．続いてTGFβ1を重要なkey-moleculeと認識し，特にその増殖抑制効果という点に着目し，その動態を検討することによって子宮内膜症が共存する卵巣明細胞腺癌へ直接的なparacrine作用をおよぼす因子となりうるか，その結果として子宮内膜症共存の有無が卵巣明細胞腺癌の生物学的特徴の相違を生む原因となりうるか，について検討した．

本論文は，Komiyama S, Aoki D, Tominaga E, Susumu N, Udagawa Y, and Nozawa S：Prognosis of Japanese patients with ovarian clear cell carcinoma associated with pelvic endometriosis：clinicopathologic evaluation. Gynecol Oncol 72：342-346, 1999の一部を含む．

対　象

1．卵巣明細胞腺癌症例の臨床情報

1984年から1994年までに慶應義塾大学病院産婦人科において初回手術ならびにplatinum製剤を含む化学療法を施行した卵巣明細胞腺癌全53例（I期32例，II期3例，III期15例，IV期3例）の臨床情報はすべて患者診療記録より得た．なお臨床進行期はInternational Federation of Obstetrics and Gynecology (FIGO) の国際進行期分類（1988）[30]に基づき決定した．

2．卵巣子宮内膜症性嚢胞内容液および腹水

代表的な子宮内膜症病変であり，本疾患の局所環境を濃厚に反映していると考えられる卵巣子宮内膜症性嚢胞（チョコレート嚢胞）の内容液およびその腹水を材料とした．これらは開腹手術もしくは腹腔鏡下手術時に採取され，病理組織学的に子宮内膜症と診断された5例の卵巣子宮内膜症性嚢胞内容液および同一患者の腹水を用いた．内容液および腹水は採取後迅速に4℃，3000 rpmで20分間遠沈し，上清を分離し，以後のアッセイに供するまで-20℃で凍結保存した．

3．卵巣子宮内膜症性嚢胞と正常子宮内膜の新鮮組織

慶應義塾大学病院産婦人科において手術時に採取され，病理組織学的に確認された内膜症性嚢胞組織6例，正常子宮内膜新鮮組織11例（増殖期内膜6例および分泌期内膜5例）を用いた．これらは無菌的に採取後，以後の実験に供するまで液体窒素中に保存した．

4．卵巣子宮内膜症性嚢胞と正常子宮内膜のホルマリン固定パラフィン包埋組織

慶應義塾大学病院産婦人科において，子宮筋腫の診断で手術時に摘出された子宮より採取された正常子宮内膜組織24例，および子宮内膜症の診断で手術時に摘出され，病理組織学的に腺上皮の確認された内膜症性嚢胞組織38例のホルマリン固定パラフィン包埋ブロックより4 μm厚の切片を作成し，材料とした．

5．ヒト卵巣明細胞腺癌細胞株HUOCA-II，ES-2，KK，RMG-I，RMG-II

HUOCA-II[31]，ES-2[32]，KK[33]，RMG-I[34]，RMG-II[35]のいずれもヒト卵巣明細胞腺癌株を用いた．HUOCA-II，ES-2，KKは10%牛胎児血清（三菱化学，東京），カナマイシン（Invitrogen，Carlsbad，CA，USA）200 ng/mlおよびストレプトマイシン（Invitrogen）200 ng/ml加Dulbecco's modified Eagle's medium (Invitrogen)-Ham's F-12培地（Invitrogen），RMG-I，RMG-IIは10%牛胎児血清およびカナマイシン80 ng/ml加Ham's F-12培地を用いて5%CO2存在下に37℃で培養し，対数増殖期後期にある細胞を最終濃度0.1%のトリプシン処理にて回収し実験に供した．

6．卵巣明細胞腺癌I期症例のホルマリン固定パラフィン包埋組織

1984年から1994年までに慶應義塾大学病院産婦人科において初回根治手術ならびに術後platinum製剤を含む化学療法を施行したI期症例全32例の初回手術時に採取された腫瘍組織のホルマリン固定パラフィン包埋ブロックより4 μm厚の切片を作成し，材料とした．

なお臨床情報，卵巣子宮内膜症性嚢胞内容液および腹水，卵巣子宮内膜症性嚢胞と正常子宮内膜の新鮮組織，ホルマリン固定パラフィン包埋組織，卵巣明細胞腺癌I期症例のホルマリン固定パラフィン包埋組織の研究利用にあたり，患者本人もしくはその家族より同意を得た．

方　法

1．臨床病理学的検討

卵巣明細胞腺癌全53例の病理組織標本を鏡検することによって，全53例を子宮内膜症の共存した卵巣明細胞腺癌（共存群）と共存しない卵巣明細胞腺癌（非共存群）に分類し，両群間の臨床病理学的因子を比較した．ここでいう子宮内膜症の共存とは「手術の摘出材料の病理学的検索によって子宮の漿膜面，卵巣，骨盤内腹膜に異所性子宮内膜が確認されたもの」のみを共存と定義した．

2．免疫組織化学的染色

1）TGFβ1ならびにurokinase type-plasminogen activator (uPA)

キシレンによる脱パラフィンおよびエタノールによる親水化後，0.3%過酸化水素水で内因性ペルオキシダーゼのブロッキングを行なった．免疫組織染色はABC (antibody-avidin/biotin complex with horseradish peroxidase) 法で行なった．1次抗体としてrabbit抗TGFβ1抗体（sc-146, Santa cruz biotechnology, Santa cruz, CA, USA）ならびにgoat抗uPA抗体（sc-6830, Santa cruz biotechnology）を100倍希釈で用い，それぞれ4℃で12時間インキュベーションした．

それぞれの2次抗体としてビオチン化 goat 抗 rabbit IgG（Vector Laboratories, Burlingame, CA, USA）ならびにビオチン化 rabbit 抗 goat IgG（Vector Laboratories）を100倍希釈で用い，室温で30分インキュベーションした．最後に avidin-biotin-peroxydase complex（ABC 試薬；Vector Laboratories）にて室温で30分インキュベーションし，diaminobenzidine hydrogen（DAB；DAKO, Carpinteria, CA, USA）で発色させた後，ヘマトキシリンでカウンター染色を行なった．1次抗体を除いて上記行程を行なったものを陰性コントロールとした．標本中の腺上皮細胞もしくは腫瘍細胞の染色強度および染色範囲をそれぞれ3段階に分類し（前者を1＋，2＋，3＋，後者を5％未満，5～50％，50％以上），染色強度が3＋かつ染色範囲が50％以上のものを強陽性，それ以外を弱陽性と判定した．これらは同一名により盲目的に鏡検および判定された．

2）Proliferating cell nuclear antigen（PCNA）

キシレンによる脱パラフィンおよびエタノールによる親水化後，0.3％過酸化水素水で内因性ペルオキシダーゼのブロッキングを行なった．PCNA の抗原性の賦活化を図るために，ウォーターバスを用いて0.1M クエン酸緩衝液（pH6.0）中で120℃，2時間インキュベーションした．免疫組織染色は ABC 法で行なった．1次抗体として mouse 抗 PCNA 抗体 clone PC-10（NCL-PCNA, Novocastra Laboratories, Newcastle, UK）を100倍希釈で用い，4℃で12時間インキュベーションした．2次抗体としてビオチン化 horse 抗 mouse IgG（Vector Laboratories）を100倍希釈で用い，室温で30分インキュベーションした．最後に ABC 試薬（Vector Laboratories）にて室温で30分インキュベーションし，DAB（Dako）で発色させた．また，ヘマトキシリンでカウンター染色を行なった．1次抗体を除いて上記行程を行なったものを陰性コントロールとした．染色標本中の任意の視野において腫瘍細胞1000個中の陽性核を示す細胞の割合，すなわち labeling index（L.I.）を算出し，比較した．これらは同一名により盲目的に鏡検および判定された．

3．TGFβ1 の細胞増殖への影響

既出の血清入り培地で対数増殖期後期にある HUOC A-II, ES-2, KK, RMG-I, RMG-II を回収し，24穴プレート中にそれぞれ 1×10^3 個播き，さらに同条件下で12時間培養後，各プレートに TGFβ1（Sigma, St Louis, MO, USA）を1 ng/ml の最終濃度になるように添加し培養した．なお TGFβ1 は 4 mM HCl・bovine serum albumin（1 mg/ml）（Sigma）で溶解し，使用時に 0.1 volume の 1.44N NaOH・HEPES（10 mM, pH7.0）で中和し，上記濃度で添加した．48時間後に，2.5％グルタルアルデヒド（Wako，大阪）にてプレート中の細胞を15分間固定し，0.05％クリスタルバイオレット（Wako）で15分染色後，水洗および風乾し，0.05M NaH_2PO_4/dH_2O・50％エタノールで抽出後，マイクロプレートリーダー（model 450；BIO-RAD, Hercules, CA, USA）による450 nm における吸光度にて細胞数を定量化した．また TGFβ1 を加えずに上記行程を行なったものを対照とした．これらの実験を2回施行し，その平均値を算出した．

4．RNase protection assay（RPA）

TGFβ1，TGFβレセプターI型（TβRI）および TGFβレセプターII型（TβRII）の mRNA 発現は RiboQuant™ Multi-Probe RNase Protection Assay System（RiboQuant™；Pharmingen, San Diego, CA, USA）を用いて検討した．まず，RNeasy Mini Kit™（Qiagen, Valencia, CA, USA）を用いて total RNA を抽出した．RiboQuant™の提供するプロトコールにのっとり，multi-probe template set（hCK-3；PharMingen）の TGFβ1 ならびに multi-probe template set（hCR-4；PharMingen）の TβRI および TβRII の各 cDNA を鋳型に，T7 RNA ポリメラーゼ（PharMingen）によって *in vitro* transcription を行ない，^{32}P で標識したアンチ・センス RNA プローブを作成した．各組織または各培養細胞より抽出した total RNA とハイブリダイゼーションし，RNase cocktail（PharMingen）によって過剰なプローブおよび1本鎖 RNA を分解し，5％変性ポリアクリルアミドゲルにて電気泳動し，-80℃，12時間のオートラジオグラフィーを行ない，BAS2000（富士フィルム，東京）でバンドの検出を行なった．この際，housekeeping gene である glyceraldehyde 3-phosphate dehydrogenase (GAPDH) mRNA と L32 mRNA を内部標準とした．なお TGFβ1 mRNA に関しては，NIH image（free software）を用いて，得られたバンド強度と GAPDH mRNA のバンド強度を定量化し，その比（TGFβ1/GAPDH）を求め図示した．

5．Enzyme linked immunosorbent assay（ELISA）および latex photometric immunoassay（LPIA）

TGFβ1は，ヒトサイトカイン測定キットQuantikine™ (R&D systems, Minneapolis, MN, USA)，uPAはTintElize™ uPA（Biopool, Ventura, CA, USA）を用い，それぞれの定法によるELISA法にて測定した．またplasmin/alfa-2 plasmin inhibitor complex (PIC) はLPIA-ACE PPI™（Dia-iatron, 東京）を用いたLPIA法にて測定した．

6．統計学的解析

2群間の平均値の比較はunpaired Student t 検定，もしくはχ^2検定にて検討し，$p<0.05$をもって有意差ありと判定した．

累積生存率はKaplan-Meier法により算出しlog-rank検定を行ない，$p<0.05$をもって有意差ありと判定した．

結　果

1．卵巣明細胞腺癌症例における子宮内膜症共存の臨床的意義

患者背景を第1表に示す．両群間の患者背景に有意差を認めなかった．全53例中共存群は20例，非共存群

第1表　卵巣明細胞腺癌患者全53例の臨床的背景

	共存群（20例）	非共存群（33例）
年齢（歳）	48.7±9.7	53.5±10.9
主訴：		
下腹部痛	8例（40%）	13例（39.4%）
腹部膨満	7例（35%）	1例（3%）
腹部腫瘤	2例（10%）	13例（39.4%）
不正性器出血	3例（15%）	2例（6.1%）
帯下異常	0例	2例（6.1%）
その他	0例	2例（6.1%）
妊娠回数	0.8±1.3	1.7±1.4
血清CA-125 (U/ml)	410.2±798.0	443.8±609.6
腫瘍径（cm）	16.6±5.1	13.9±3.3
FIGO stage		
I期	13例（65%）	19例（57.6%）
Ia	6例（30%）	5例（15.2%）
Ib	0例	0例
Ic	7例（35%）	14例（42.4%）
II期	1例（5%）	2例（6.1%）
III期	6例（30%）	9例（27.2%）
IV期	0例	3例（9.1%）

共存群：子宮内膜症共存卵巣明細胞腺癌例，非共存群：子宮内膜症非共存卵巣明細胞腺癌例（Komiyama et al. Gynecol Oncol 72：342-346, 1999のTable. 2より許可を得て転載，一部改変）

第2表　卵巣明細胞腺癌Ic期における腹腔内細胞診陽性例の頻度

Cytology	共存群	非共存群
陽性（%）	1 (14.3%)*	9 (64.3%)*
陰性（%）	6 (85.7%)	5 (35.7%)
計	7 (100%)	14 (100%)

χ^2 test, *：$p=0.023$　共存群：子宮内膜症共存卵巣明細胞腺癌例，非共存群：子宮内膜症非共存卵巣明細胞腺癌例（Komiyama et al. Gynecol Oncol 72：342-346, 1999のTable. 4より許可を得て転載，一部改変）

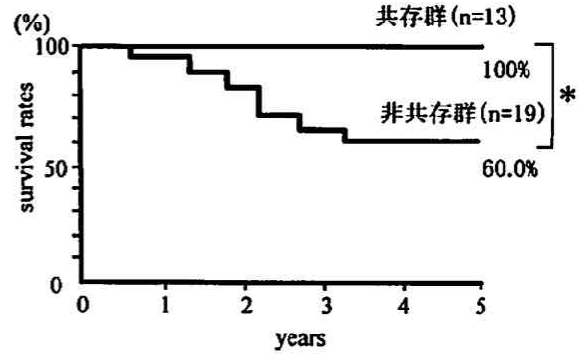

第1図　卵巣明細胞腺癌臨床進行期I期症例の子宮内膜症共存の有無による累積生存率の相違（Kaplan-Meier法）．子宮内膜症共存群の5年生存率（100%）は非共存群のそれ（60.0%）より予後良好であった（log-rank検定，*；$p<0.05$）．共存群：子宮内膜症共存卵巣明細胞腺癌例（13例），非共存群：子宮内膜症非共存卵巣明細胞腺癌例（19例）．（Komiyama et al. Gynecol Oncol 72：342-346, 1999のFig. 1より許可を得て転載）

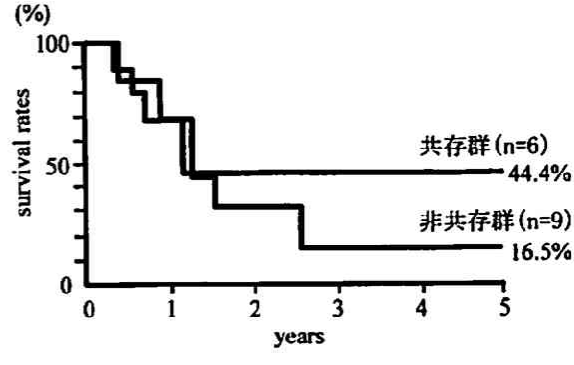

第2図　卵巣明細胞腺癌臨床進行期III期症例の子宮内膜症共存の有無による累積生存率の相違（Kaplan-Meier法）．子宮内膜症共存群の5年生存率（44.4%）は非共存群のそれ（16.5%）よりも予後良好の傾向を示した．共存群：子宮内膜症共存卵巣明細胞腺癌例（6例），非共存群：子宮内膜症非共存卵巣明細胞腺癌例（9例）．（Komiyama et al. Gynecol Oncol 72：342-346, 1999のFig. 3より許可を得て転載）

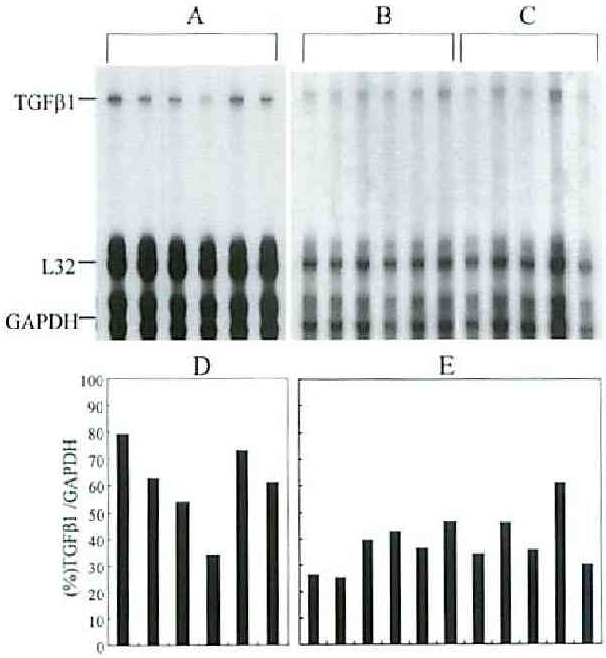

第３図　子宮内膜症性嚢胞および正常子宮内膜における TGFβ1 mRNA の発現（RPA 法），housekeeping gene である GAPDH mRNA と L32 mRNA を内部標準とした．A．子宮内膜症性嚢胞，B．正常増殖期子宮内膜，C．正常分泌期内膜．NIH image を用いて，得られた TGFβ1 mRNA のバンド強度と GAPDH mRNA のバンド強度を定量化し，その比を求め図示した．内膜症性嚢胞組織と正常子宮内膜組織のどちらにもその発現を認めたが，内膜症性嚢胞組織での発現が正常内膜組織に比べやや亢進している傾向にあった（D）．また増殖期と分泌期ではその発現に相違を認めなかった（E）．

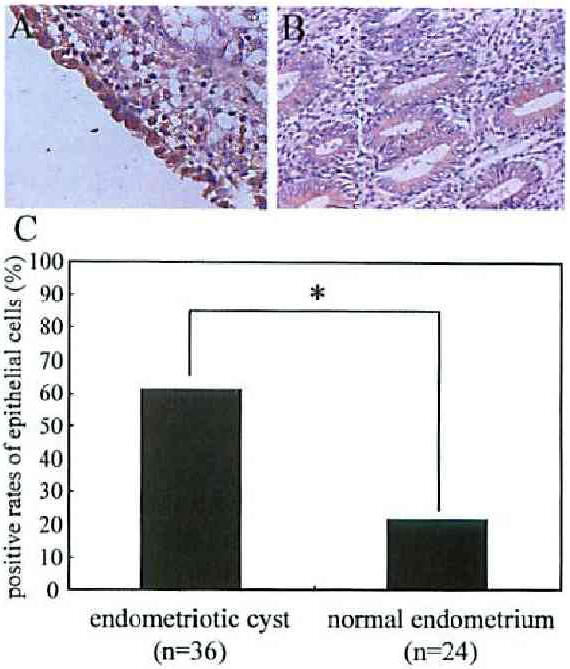

第４図　子宮内膜症性嚢胞および正常子宮内膜における TGFβ1 タンパクの発現（免疫組織化学）．核はヘマトキシリンにて染色した．A．子宮内膜症性嚢胞，B．正常子宮内膜．A は強陽性例（３＋，50%以上），B は弱陽性例（１＋，５～50%）を示す．内膜症性嚢胞および正常子宮内膜の両者とも主として腺上皮にその発現を認め，強陽性である症例の割合は（C），内膜症性嚢胞で高率であった（χ^2 検定，*；$p<0.05$）．

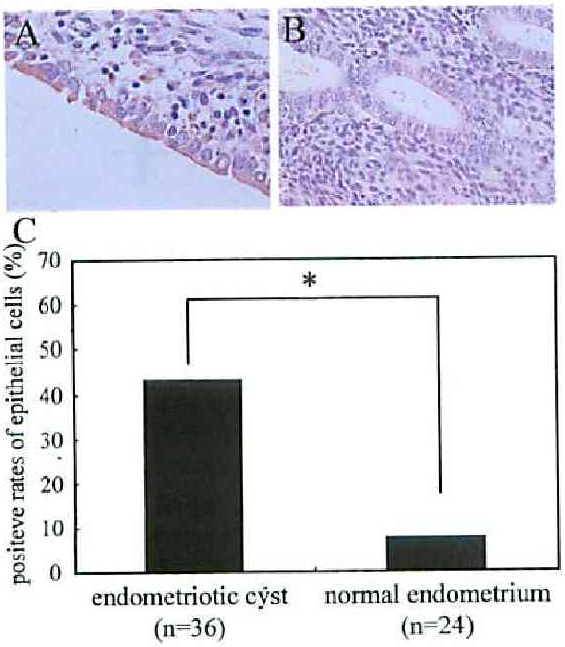

第５図　内膜症性嚢胞および正常正所性子宮内膜における uPA タンパクの発現（免疫組織化学）．核はヘマトキシリンにて染色した．A．子宮内膜症性嚢胞，B．正常子宮内膜．A は強陽性例（３＋，50%以上），B は弱陽性例（１＋，５%未満）を示す．正常子宮内膜腺上皮ではほとんど発現が認められなかったのに対し，内膜症性嚢胞腺上皮では発現を認め，強陽性である症例の割合は（C），内膜症性嚢胞で高値を示した（χ^2 検定，*；$p<0.05$）．

は33例であり，子宮内膜症共存率は37.7%であった．特に症例の多いI期およびIII期に着目して，それぞれ両群間の相違を比較すると，症例数が最も多い割合を占めるI期において腹腔内細胞診陽性例の頻度は共存群において1例（14.3%）と有意に少なく（第2表），さらにI期における共存群の累積5年生存率（100%）は非共存群のそれ（60%）より有意に良好であった（第1図）．また有意差は認めないもののIII期においても共存群が予後良好である傾向を認めた（第2図）．

2．子宮内膜症性嚢胞および正常子宮内膜におけるTGFβ1の発現

TGFβ1 mRNAに関しては，内膜症性嚢胞組織と正常子宮内膜組織のどちらもその発現を認めたが，内膜症性嚢胞組織での発現（平均値±標準偏差；60.6±16.0）が正常子宮内膜組織（38.4±10.4）に比べやや亢進している傾向にあった．また増殖期と分泌期ではその発現に相違を認めなかった（第3図）．

TGFβ1タンパクに関しては，内膜症性嚢胞および正常子宮内膜の両者とも主として腺上皮の細胞質にその発現を認め，さらに前者では間質の一部やマクロファージにも発現を認めた．抗体の免疫組織化学的反応性は正常子宮内膜では弱陽性が多いのに対し，内膜症性嚢胞では強陽性を示すものが多く，強陽性と判定された症例の割合は，それぞれ20.8%と60.5%と内膜症性嚢胞が有意に高率であった（第4図）．なお陰性コントロールでは陽性反応を認めなかった．

3．内膜症性嚢胞および正常子宮内膜におけるuPAの発現

uPAタンパクは正常子宮内膜腺上皮ではほとんど発現が認められなかったのに対し，内膜症性嚢胞では主として腺上皮の細胞質でその発現を認め，染色強度が3＋を示すものが多く，間質の一部やマクロファージにも弱い発現を認めた．内膜症性嚢胞腺上皮が強陽性と判定された症例の割合は，正常子宮内膜が7.1%であるのに対し，内膜症性嚢胞は42.9%と有意に後者が高値を示した（第5図）．なお陰性コントロールでは陽性反応を認めなかった．

4．内膜症性嚢胞内容液および内膜症患者腹水中のTGFβ1ならびにuPA，PICの各濃度

内膜症性嚢胞中および内膜症患者腹水中のTGFβ1，uPA，PICの濃度（平均値±標準偏差）はTGFβ1がそれぞれ18.9±7.1 ng/ml，2.9±2.2 ng/ml，uPAが45.

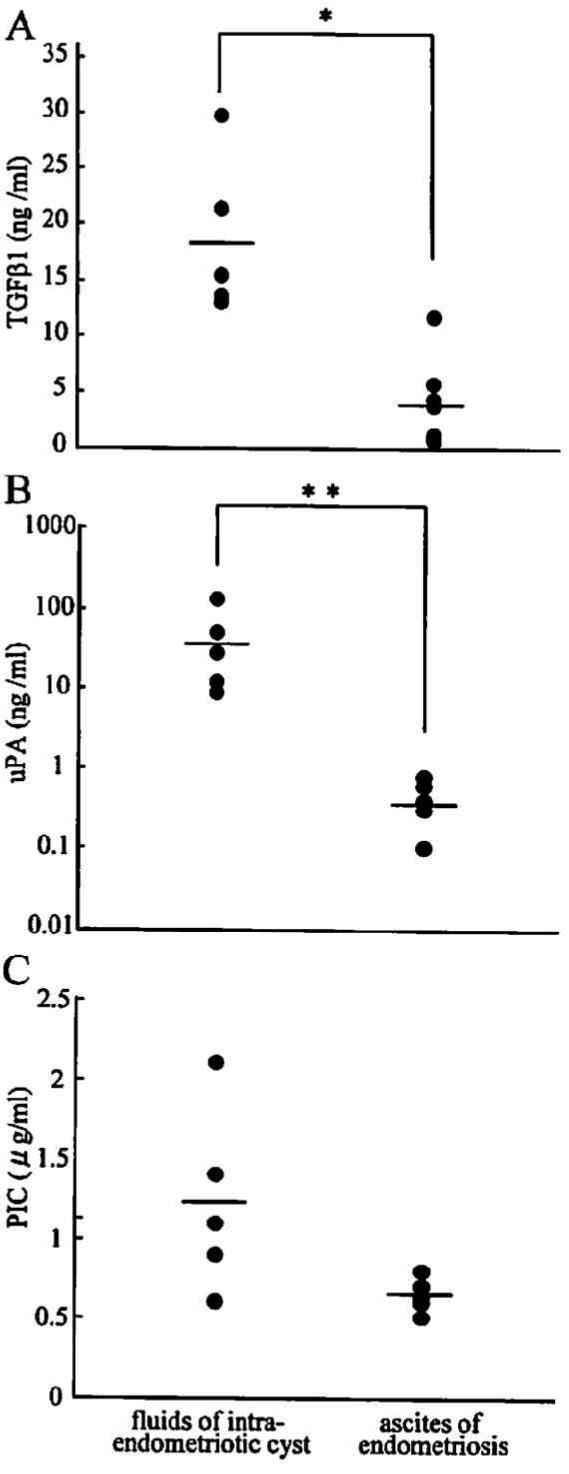

第6図　内膜症性嚢胞内容液および内膜症患者腹水中のTGFβ1ならびにuPA，PICの各濃度（ELISA法およびLPIA法）．A．TGFβ1，B．uPA，C．PIC．uPAは片対数表示した．内膜症性嚢胞内容液中および内膜症患者腹水中のTGFβ1，uPA，PICの濃度はいずれも内膜症性嚢胞内容液で高値を示し，TGFβ1，uPAは有意に高値を示した（unpaired Student t 検定，*；$p<0.05$，**；$p<0.01$）．

8±49.8 ng/ml，0.34±0.6 ng/ml，PIC が 1.2±0.67 μg/ml，0.7±0.2 μg/ml といずれも内膜症性嚢胞内容液中の濃度が高値を示し，TGFβ1 と uPA は有意に高値を示した（第6図）．

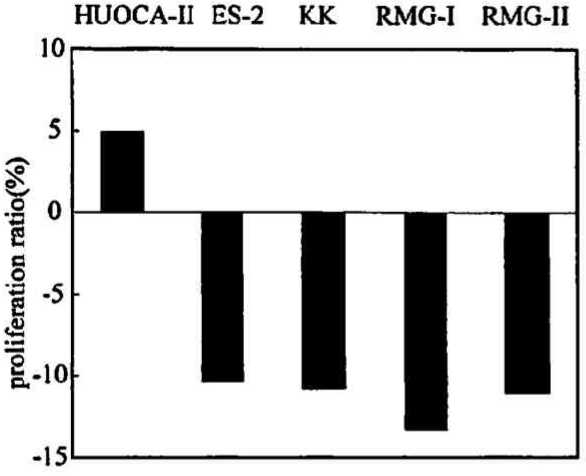

第7図　ヒト卵巣明細胞腺癌細胞株 HUOCA-II，ES-2，KK，RMG-I，RMG-II に対する TGFβ1 の作用．1 ng/ml の TGFβ1 の下で 48 時間培養したときの対照に対する細胞数の増減の割合は，HUOCA-II では増殖促進効果，その他の株では増殖抑制効果を示した．

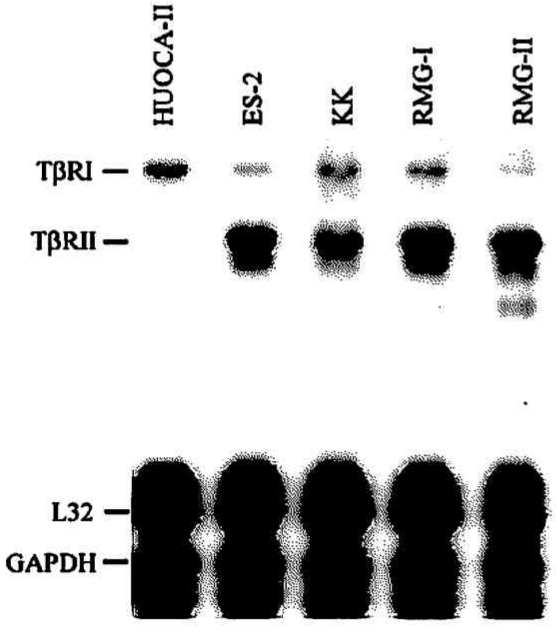

第8図　ヒト卵巣明細胞腺癌細胞株 HUOCA-II，ES-2，KK，RMG-I，RMG-II における TGFβレセプターI型および II 型発現（RPA 法）．housekeeping gene である GAPDH mRNA と L32 mRNA を内部標準とした．TβRI はすべてのヒト卵巣明細胞腺癌細胞株で，TβRII は HUOCA-II を除くすべての細胞株において，その発現が確認された．

5．ヒト卵巣明細胞腺癌細胞株 HUOCA-II，ES-2，KK，RMG-I，RMG-II に対する TGFβ1 の作用

1 ng/ml の TGFβ1 の下で 48 時間培養したときのそれぞれの対照に対する細胞数の増減の割合は，4.9%，

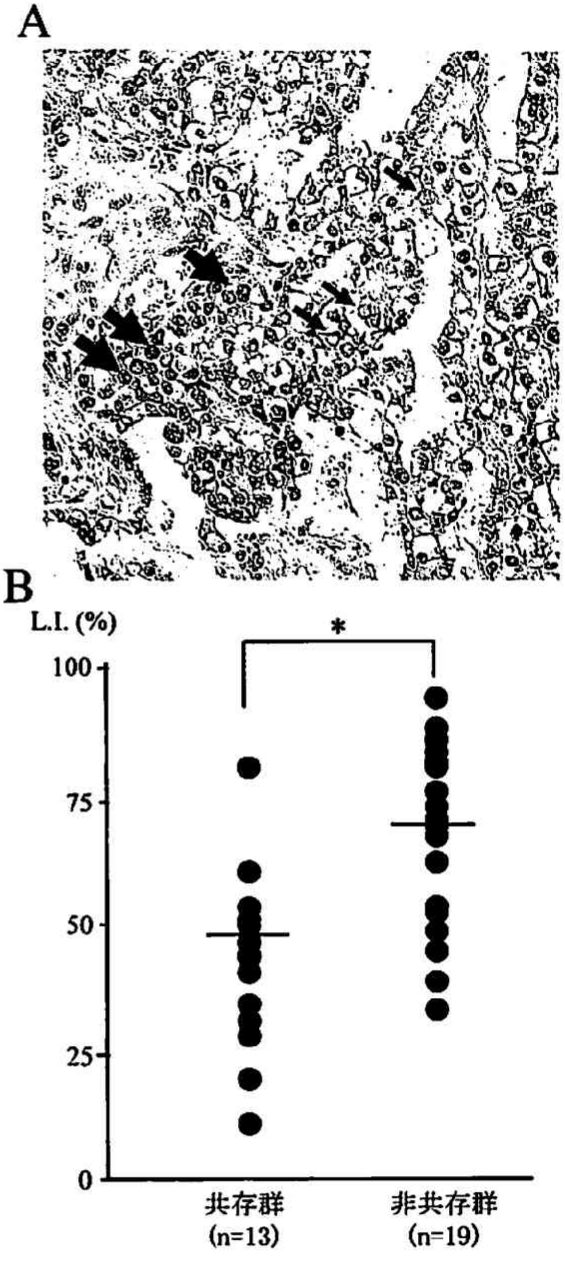

第9図　卵巣明細胞腺癌 I 期症例における PCNA 発現（免疫組織化学）．核はヘマトキシリンにて染色した．A に典型的な染色像を示す（Labeling index 84%）．太矢印は陽性細胞，細矢印は陰性細胞を示す．共存群：子宮内膜症共存卵巣明細胞腺癌例，非共存群：子宮内膜症非共存卵巣明細胞腺癌例．B．共存群の Labeling index (L.I.) は非共存群のそれより低値であった（unpaired Student t 検定，*；$p<0.05$）．

-10.3%，-10.7%，-13.2%，-10.9%となり，HUOCA-IIでは増殖促進効果，その他の株では増殖抑制効果を示した（第7図）．

6．ヒト卵巣明細胞腺癌細胞株HUOCA-II，ES-2，KK，RMG-I，RMG-IIにおけるTGFβレセプターI型（TβRI）およびII型（TβRII）の発現

RPAの結果，TβRIはすべてのヒト卵巣明細胞腺癌細胞株で，TβRIIはHUOCA-IIを除くすべての細胞株において，その発現が確認された（第8図）．

7．卵巣明細胞腺癌I期症例におけるPCNA発現

全32例で検討可能であった．これらは共存群13例，非共存群19例に分類された．L.I.（平均値±標準偏差）の比較の結果，共存群のそれ（46.4±23.1%）は非共存群のそれ（63.9±20.7%）より有意に低値であった（第9図）．

考　察

卵巣明細胞腺癌は表層上皮性卵巣癌の一組織型であるものの，多くの点で他の表層上皮性卵巣癌と異なることが知られている．その相違点は，(1) 明細胞腺癌症例の多くはI期で発見されるが，その予後は他の表層上皮性卵巣癌I期症例より明らかに不良であること[9, 36-42]，(2) platinum製剤やtaxane製剤を含む卵巣癌一般に対する従来の化学療法に自然耐性を有している症例が少なくないこと[14, 37-43]，(3) 良性や境界悪性の範疇に属する例がほとんど存在しないこと[1-2]，(4) 他の組織型においては予後を規定する因子と考えられている組織分化度の基準があてはまらないこと[9]，(5) 血栓塞栓症や高カルシウム血症の合併が多いこと[1-2]，(6) 子宮内膜症と共存することが多いこと[1-12]，などである．これらは代表的な表層上皮性卵巣癌である，漿液性腺癌，粘液性腺癌，類内膜腺癌とは大きく異なり，とりわけ最も患者数の多い漿液性腺癌とは明らかに異なる特徴といえる．また近年のマイクロアレイ技術を用いた解析により遺伝子発現プロファイルが他の組織型と大きく異なることも報告されており[44]，その特殊性が示唆される．ここで注目すべき点は子宮内膜症と共存する頻度が他の組織型よりも高率であるという点であり，これまでの諸家の報告によれば卵巣明細胞腺癌における子宮内膜症の共存率は約20～50%とされ，漿液性腺癌のそれ（約3%）[12-14]と比較すると著明に高率であり，看過できない頻度である．

従来から卵巣明細胞腺癌と子宮内膜症の関連については諸家により報告されてきたが，それらは「子宮内膜症が明細胞腺癌の前癌病変である」というhistogeneticな観点からの報告であり，子宮内膜症の共存の有無により生物学的特性が異なるという指摘や両者の共存による相互作用という観点からの報告はない．

そこで卵巣明細胞腺癌と子宮内膜症の共存に関する臨床病理学的検討を行なった結果，内膜症共存の有無により (1) I期の微小腹腔内進展と考えられる腹腔内細胞診陽性の頻度が異なる点，(2) 根治手術ならびに術後platinum製剤を含む化学療法を施行したI期症例において共存群の予後は良好である，という結果が得られ，子宮内膜症共存の有無が卵巣明細胞腺癌の生物学的特徴を規定する因子になりうる可能性を示した[45-46]．

一方，子宮内膜症もその病因病態に関しては不明な点が未だ多いが，近年の研究によりTGFβ1[15-19]，tumor necrotic factor-alfa (TNFα)[18]，interleukin-6 (IL6)[20-22]，interleukin-8 (IL8)[23-25]などの各種サイトカインが子宮内膜症の病態に関与していることが多数報告されている．これらは微量であっても，autocrineやparacrine作用によって腹腔内環境全体におよぶダイナミックな変化を引き起こすことが知られている．

この中でわれわれはTGFβ1というサイトカインに着目した．われわれのpreliminaryな実験において，前述の4つの代表的なサイトカイン（TGFβ1，TNFα，IL6，IL8）のうち，卵巣明細胞腺癌細胞株RMG-Iに対して増殖抑制効果を発揮したのはTGFβ1とTNFαであり，とりわけTGFβ1の増殖抑制作用が顕著であったことと（未発表データ），加えてTGFβ1はさまざまな細胞より産生放出され，上皮性細胞に対して強力な細胞増殖抑制作用を有することが知られているからである．そしてTGFβ1による増殖抑制から逸脱することにより無軌道な細胞増殖を生み，多段階発癌のひとつのステップになることが広く知られているからである[29, 47, 48]．

そこで筆者らは子宮内膜症由来のTGFβ1が卵巣明細胞腺癌に影響をおよぼしているのではないか，との仮説のもとに本研究を開始した．

まず内膜症性嚢胞組織におけるTGFβ1発現をmRNAおよびタンパクレベルで検討した．その結果，正常子宮内膜組織を対照として比較したところ，内膜症性嚢胞での発現が亢進している傾向にあった．免疫組織化学的にその局在は主として腺上皮に認められ，腺上皮で発現の亢進している組織の割合は有意に内膜症性嚢胞で多かった．

さらに内膜症性嚢胞内容液中のTGFβ1を測定し，同

じ内膜症患者腹水中のそれと比較したところ，有意に前者が高値を示した．従来から内膜症性嚢胞におけるTGFβ1 産生は主として腺上皮細胞という報告とその間質という報告に分かれており，未だ議論の多いところである[49,50]．また内膜症患者腹水中の TGFβ1 濃度は正常患者腹水中のそれよりも高値を示すことも知られている[15,19]．免疫組織化学的に TGFβ1 は内膜症性嚢胞腺上皮に主たる発現を認め，さらには内膜症性嚢胞内容液中に腹水をはるかに越える濃度の TGFβ1 が存在していることを考慮すれば，やはり腺上皮細胞から産生放出されていると考えてよいと思われる．そして嚢胞内腔のみならず，その間質，さらには嚢胞被膜を越えて腹水中に放出されていると推測できる．

しかしながら，TGFβ1 がその機能を発揮するためには局所における活性化機構の存在が必須である．mRNA から翻訳され細胞から放出されるのは潜在型 TGFβ1 であるが，これは分子量 100 kd の 2 量体で，これが切断されて 25 kd の 2 量体の活性型となり，実際に TGFβ1 としての機能を発揮する[27,28]．しかし一般に活性型（active）TGFβ1 は非常に失活しやすいタンパクであることが知られており，安定した定量化システムが確立されておらず，通常は潜在型（latent）TGFβ1 と活性型 TGFβ1 の両者，すなわち whole TGFβ1 を測定することが多い．

一方，TGFβ1 の活性化機構に関しては，*in vitro* では酸やアルカリ，高温による活性化機構が，*in vivo* では様々な酵素による活性化機構が存在することが知られている[27,28]．その代表的な酵素にプラスミンがある．プラスミンは生体内では安定して存在することができず，α2-plasmin inhibitor との複合体（PIC：plasmin/α2-plasmin inhibitor complex）を形成する．このプラスミンは uPA によりプラスミノーゲンからプラスミンに活性化されることが知られている[51]．しかしながら，子宮内膜症における TGFβ1 の活性化機構についての報告はこれまでのところない．そこでわれわれは内膜症性嚢胞においてこの uPA とプラスミンの存在を検討した．

その結果，uPA，PIC ともに内膜症性嚢胞内容液中で高値を示し，内容液中での TGFβ1 活性化機構の存在が示唆された．また uPA は主として内膜症性嚢胞の腺上皮細胞で発現しており，正常子宮内膜組織との比較では，腺上皮での発現の亢進している組織の割合は有意に内膜症性嚢胞で多かった．

以上の結果より，子宮内膜症の局所環境では腺上皮からの TGFβ1 の産生が亢進するだけでなく uPA の産生も亢進し，プラスミノーゲンの活性化を介してプラスミンによる TGFβ1 の活性化がおこり，活性型 TGFβ1 が増加しやすい環境にあると考えられた（第 10 図）．

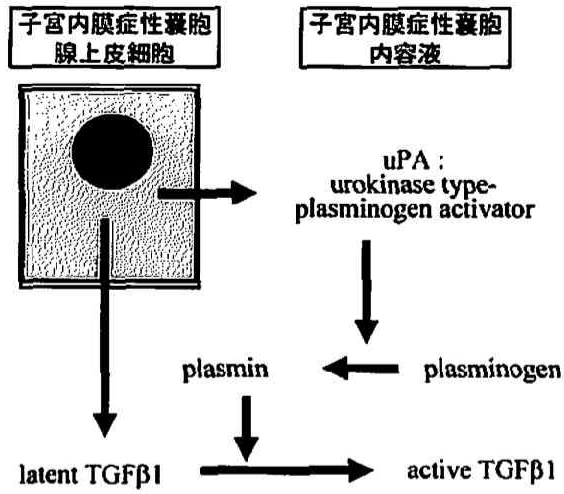

第 10 図　子宮内膜症性嚢胞の局所環境における TGFβ1 の活性化機構を中心とした特性．子宮内膜症性嚢胞の腺上皮からの TGFβ1 の産生が亢進するだけでなく uPA の産生も亢進し，プラスミノーゲンの活性化を介してプラスミンによる TGFβ1 の活性化がおこり，活性型 TGFβ1 が増加しやすい環境にあると考えられた．

つぎに実際に卵巣明細胞腺癌細胞が TGFβ1 による影響を受けるか否か，卵巣明細胞腺癌細胞株を用いて検討した．ここで重要なのは，活性化された TGFβ1 が機能するためには標的細胞上にレセプターが存在しなければならないことである．一般に TGFβ1 のレセプターは 3 種類知られているが，そのうち細胞表面で直接シグナル伝達機構に関与しているのは TβRI と TβRII の 2 種類のセリン/スレオニン・カイネース型レセプターである．これらはそれぞれが 2 量体を形成したヘテロ 4 量体を形成することによって機能することが知られている[52,53]．活性化された TGFβ1 はまず細胞表面の TβRII に結合し，それによって TβRII の細胞内ドメインがリン酸化され，さらに TβRI の細胞内ドメインもリン酸化され細胞内にシグナルを伝える．細胞内ではレセプターからリン酸化のシグナルをうけとり活性化された Smad と呼ばれる一群のタンパク（Smad2, Smad3, Smad4）が複合体を形成して核内に移行し，DNA に結合することによって各種標的遺伝子の転写を促進する[54-56]．その結果，TGFβ1 によって誘導される代表的な分子としては，細胞周期を抑制する p15，p21，p27，p57 などをはじめとする各種 cyclin-dependent kinase（CDK）インヒビターが知られている[57-64]．これらは細胞周期が G1 期

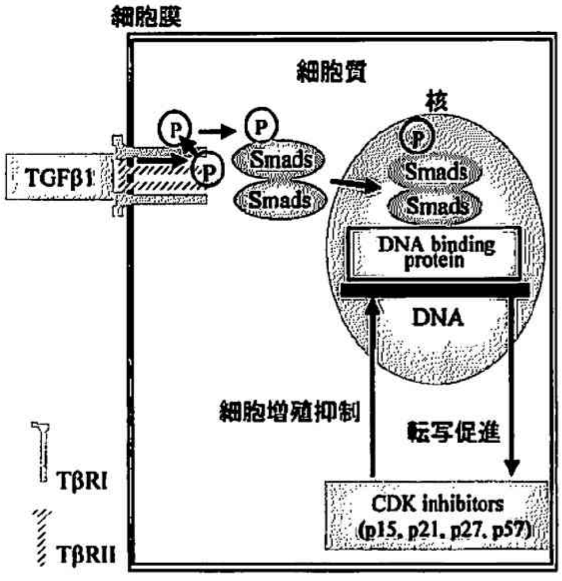

第11図　TGFβ1とそのレセプターを介したシグナル伝達機構と細胞増殖抑制効果．活性化されたTGFβ1はまず細胞表面のTGFβレセプターII型（TβRII）に結合し，それによってTGFβレセプターI型（TβRI）がリン酸化され細胞内にシグナルを伝える．細胞内ではレセプターからリン酸化のシグナルをうけとり活性化されたSmad（Smad2，Smad3，Smad4）が複合体を形成して核内に移行し，DNAに結合することによって，各種cyclin-dependent kinase（CDK）インヒビターなどの標的遺伝子の転写を促進する．その結果，細胞周期がG1期からS期に移行するのを抑制し，細胞増殖抑制効果が発揮される．

からS期に移行するのを抑制し細胞増殖抑制効果を発揮する（第11図）．

5種類の卵巣明細胞腺癌株を用いて検討した結果，HUOCA-IIを除くすべての株で増殖抑制効果を示し，とりわけRMG-Iの増殖抑制効果が顕著であった．そしてこれらの細胞株におけるTβRIおよびTβRIIのmRNA発現を検討したところ，HUOCA-IIを除くすべての株でこれら2つのレセプターの発現が確認され，HUOCA-IIではTβRIのみの発現が確認された．

TGFβレセプターは様々な固形癌においてその発現もしくは機能異常が癌の増殖や進展のearly eventのひとつとなりうると報告され，いわゆる癌抑制遺伝子と認識されている[29), 48)]．とくにTβRIIは各種固形癌での異常が指摘されている[65-71)]．しかしながら，これまで卵巣癌におけるTGFβレセプターの遺伝子異常に関しては否定的な報告が多く[72-75)]，さらにレセプター下流のシグナル伝達系異常も少ないとの報告もある[72), 76)]．HUOCA-IIのようにTβRIIの発現異常を認め，TGFβ1の増殖抑制から逸脱する細胞株も存在していることから，すべての例において本考察が該当するものではないが，卵巣明細胞腺癌細胞ではTβRIおよびTβRIIの両者が発現していた場合，その下流のシグナル伝達が機能しTGFβ1による増殖抑制効果が発揮されることが示唆された．

最後に実際の症例でありかつ臨床病理学的検討によって子宮内膜症の共存の有無によって予後を含む生物学的特性が異なることが指摘されていた卵巣明細胞腺癌I期の組織を用いて，PCNA発現を指標とした癌細胞の細胞増殖能を検討したところ，子宮内膜症共存群では非共存群に比し有意に増殖能が低いことが判明し，これまでの実験結果を裏付ける結果となった．I期ということを踏まえるならば，卵巣明細胞腺癌の早期，すなわち癌が比較的限局している場合，子宮内膜症の共存によって近傍に存在する明細胞腺癌細胞に対するTGFβ1のparacrineを介した細胞増殖抑制効果が発揮され，結果的に共存の有無による生物学的特性の違いが生じていると推察された．

総　括

卵巣明細胞腺癌患者における子宮内膜症共存の頻度は，他の表層上皮性卵巣癌患者におけるそれに比較し高い．本研究では卵巣明細胞腺癌症例を子宮内膜症共存群と非共存群に分類し，臨床病理学的に比較するとともに，子宮内膜症の共存が卵巣明細胞腺癌の生物学的特性にいかなる影響を与えるか検討した．その結果，

1．卵巣明細胞腺癌I期症例において，子宮内膜症共存の有無によって累積生存率の相違を比較したところ，共存群が非共存群に比較して有意に予後良好であった．またIII期症例においても同様の傾向が認められた．

2．子宮内膜症の局所環境においてはTGFβ1の産生が亢進しているだけでなく，uPAの産生も亢進していることにより，プラスミノーゲンから活性化されたプラスミンによってTGFβ1が活性化をうけ，活性型TGFβ1が増加しやすい環境にあると推察された．

3．活性化されたTGFβ1は卵巣明細胞腺癌細胞に増殖抑制効果を発揮し，その際にはTβRIおよびTβRII発現，とりわけ後者の重要性が示唆された．

4．卵巣明細胞腺癌の早期癌症例において，子宮内膜症共存群では癌細胞の増殖が抑制されており，TGFβ1によるparacrine作用の影響である可能性が示唆された．その結果として同患者の予後に影響をおよぼしているも

のと考えられた．

謝　辞

本稿を終えるにあたり，御指導，御高閲を賜りました慶應義塾大学医学部産婦人科学教室 野澤志朗教授に深甚なる謝意を表します．また直接御指導いただきました慶應義塾大学医学部産婦人科学教室青木大輔講師に心より感謝致します．

本論文の一部は，第7回 Biennial Meeting of the International Gynecologic Cancer Society（1997年，Fukuoka，Japan），第50回日本産科婦人科学会学術講演会（1998年，仙台），第57回日本癌学会総会（1998年，横浜），第36回日本癌治療学会総会（1998年，福岡），第51回日本産科婦人科学会学術講演会（1999年，東京），第6回 Japan-China Joint Seminar on Histochemistry and Cytochemistry（2000年，Tokyo，Japan），第9回 Biennial Meeting of the International Gynecologic Cancer Society（2001年，Seoul，Korea）において発表した．

文　献

1) Scully RE, Young RH, Clement PB：Tumors of the ovary, maldeveloped gonads, fallopian tube, and broad ligament. (Ed) Rosai J, Atlas of Tumor Pathology, 3rd series, Armed Forces Institute of Pathology, Washington, D.C., p.141-151, 1996
2) Russel P：Surface Epithelial-Stromal Tumor of the Ovary, (Ed) Kurman RJ, Blaustein's Pathology of the Female Genital Tract, 4th ed, Springer-Verlag, New York, p. 752-762, 1995
3) Scully RE, Barlos JF："mesonephroma" of the ovary：tumor of the Mullerian nature related to endometrioid carcinoma. Cancer 20：1405-1417, 1967
4) Aure JC, Hoeg K, Kolstad P：Carcinoma of the ovary and endometriosis. Acta Obstet Gynecol Scand 50：63-67, 1971
5) Kurman RE, Craig JM：Endometrioid and clear cell carcinoma of the ovary. Cancer 20：1653-1664, 1972
6) Mostoufizadeh M, Scully RE：Malignant tumor arising in endometriosis. Clin Obstet Gynecol 23：951-963, 1980
7) Montag AG, Jenison EL, Griffiths CT, Welch WR, Lavin PT, Knapp RC：Ovarian clear cell carcinoma. A clinicopathologic analysis of 44 cases. Int J Gynecol Pathol 8：85-96, 1989
8) Vercellini P, Parazzini F, Bolis G, Carinelli S, Dindelli M, Vendola N, Luchini L, Crosignani PG：Endometriosis and ovarian cancer. Am J Obstet Gynecol 169：181-182, 1993
9) Cuesta RS, Eichhorn JH, Rice LW, Fuller AF, Nikrui N, Goff AG：Histologic transformation of benign endometriosis to early epithelial ovarian cancer. Gynecol Oncol 60：238-244, 1996
10) Goff BA, Sainz de la Cuesta R, Muntz HG, Fleischhacker D, Ek M, Rice LW, Nikrui N, Tamimi HK, Cain JM, Greer BE, Fuller AF Jr：Clear cell carcinoma of the ovary：a distinct histologic type with poor prognosis and resistance to platinum-based chemotherapy in stage III disease. Gynecol Oncol 60：412-417, 1996.
11) Erzen M, Rakar S, Klancnik B, Syrjanen K, Klancar B：Endometriosis-associated ovarian carcinoma (EAOC)：an entity distinct from other ovarian carcinomas as suggested by a nested case-control study. Gynecol Oncol 83：100-108, 2001
12) Modesitt SC, Tortolero-Luna G, Robinson JB, Gershenson DM, Wolf JK：Ovarian and extraovarian endometriosis-associated cancer. Obstet Gynecol 100：788-795, 2002
13) Jimbo H, Yoshikawa H, Onda T, Yasugi T, Sakamoto A, Taketani Y：Prevalence of ovarian endometriosis in epithelial ovarian cancer. Int J Gynaecol Obstet 59：245-250, 1997
14) Fukunaga M, Nomura K, Ishikawa E, Ushigome S：Ovarian atypical endometriosis：its close association with malignant epithelial tumours. Histopathology 30：249-255, 1997
15) Oosterlynck DJ, Meuleman C, Waer M, Koninckx PR：Transforming growth factor-β activity is increased in peritoneal fluid from women with endometriosis. Obstet Gynecol 83：287-292, 1994
16) Whitworth CM, Mulholland J, Dunn RC, Glasser SR：Growth factor effects on endometriotial epithelial cell differentiation and protein synthesis *in vitro*. Fertil Steril 61：91-96, 1994
17) Badawy SZ, Cuenca V, Kumar S, Holland J：Effect of chocolate cyst fluid on endometrioma cell growth in culture. Fertil Steril 70：827-830, 1998
18) Terakawa N, Harada T：Effect of medical treatment on active lesions of peritoneal endometriosis. (Ed) Minaguchi H, Endometriosis today, The Parthenon Publishing Group, London, p. 329-333, 1997
19) Kupker W, Schultze-Mosgau A, Diedrich K：Paracrine changes in the peritoneal environment of women with endometriosis. Hum Reprod Update 4：719-723, 1998
20) Rier SE, Parsons AK, Becker JL：Altered interleukin-6 production by peritoneal leukocytes from patients with endometriosis. Fertil Steril 61：294-299, 1994
21) Punnonen J, Teisala K, Ranta H, Bennett B, Punnonen R：Increased levels of interleukin-6 andinterleukin-10 in the peritoneal fluid of patients with endometriosis. Am J Obstet Gynecol 174：1522-1526, 1996
22) Tseng JF, Ryan IP, Milam TD, Murai JT, Schriock

ED, Landers DV, Taylor RN : Interleukin-6 secretion *in vitro* is up-regulated in ectopic and eutopic endometrial stromal cells from women with endometriosis. J Clin Endocrinol Metab 81 : 1118-1122, 1996

23) Ryan IP, Tseng JF, Schriock ED, Khorram O, Landers DV, Taylor RN : Interleukin-8 concentrations are elevated in peritoneal fluid of women with endometriosis. Fertil Steril 63 : 929-932, 1995

24) Arici A, Tazuke SI, Attar E, Kliman HJ, Olive DL : Interleukin-8 concentration in peritoneal fluid of patients with endometriosis and modulation of interleukin-8 expression inhuman mesothelial cells. Mol Hum Reprod 2 : 40-45, 1996

25) Iwabe T, Harada T, Tsudo T, Tanikawa M, Onohara Y, Terakawa N : Pathogenetic significance of increased levels of interleukin-8 in the peritoneal fluid of patients with endometriosis. Fertil Steril 69 : 924-930, 1998

26) Moses HL, Yang EY, Pietenpol JA : TGF-β stimulation and inhibition of cell proliferation : New mechanistic insights. Cell 63 : 245-247, 1990

27) Sporn MB, Roberts AB : Peptide growth factors and their receptors, part I & II. Springer-Verlag, Berlin, 1990

28) Miyazano K, Ichijo H, Heldin CH : Transforming growth factor-β : latent form, binding proteins and receptors. Growth Factors 8 : 11-22, 1993

29) Caestecker MP, Piek E, Roberts AB : Role of transforming growth factor-beta signaling in cancer. J Natl Cancer Inst 92 : 1388-1402, 2000

30) Beahrs OH, Henson DE, Hutter RV, Kennedy BJ : Manual for staging of cancer, 4th ed. JB Lippincott company, Philadelphia, 1992

31) Ishiwata I, Ishiwata C, Soma M, Ishikawa H : Establishment of HUOCA-II, a human ovarian clear cell adenocarcinoma cell line, and its angiogenic activity. J Natl Cancer Inst 78 : 667-673, 1987

32) Lau DH, Lewis AD, Ehsan MN, Sikic BI : Multifactorial mechanisms associated with broad cross-resistance of ovarian carcinoma cells selected by cyanomorpholino doxorubicin. Cancer Res 51 : 5181-5187, 1991

33) Kikuchi Y, Oomori K, Kizawa I, Kato K : Effects of cimetidine on tumor growth and immune function in nude mice bearing human ovarian carcinoma. J Natl Cancer Inst 74 : 495-498, 1985

34) Nozawa S, Tsukazaki K, Sakayori M, Jeng CH, Iizuka R : Establishment of a human ovarian clear cell carcinoma cell line (RMG-I) and its single cell cloning with special reference to the stem cell of the tumor. Hum Cell 1 : 426-435, 1988

35) Nozawa S, Yajima M, Sasaki H, Tsukazaki K, Aoki D, Sakayori M, Udagawa Y, Kobayashi T, Sato I, Furusako S : A new CA125-like antigen (CA602) recognized by two monoclonal antibodies against a newly established ovarian clear cell carcinoma cell line (RMG-II). Jpn J Cancer Res 82 : 854-61, 1991

36) Crozier MA, Copeland LJ, Silva EG, Gershenson DM, Stringer CA : Clear cell carcinoma of the ovary : a study of 59 cases. Gynecol Oncol 35 : 199-203, 1989

37) O'Brien MER, Schofield JB, Tan S : Clear cell epithelial ovarian cancer (Mesonephroid) : Bad prognosis only in early stages. Gynecol Oncol 49 : 250-254, 1993

38) Behbakht K, Randall TC, Benjamin I, Morgan MA, King S, Rubin SC : Clinical characteristics of clear cell carcinoma of the ovary. Gynecol Oncol 70 : 255-258, 1998

39) Kennedy AW, Markman M, Biscotti CV, Emery JD, Rybicki LA : Survival probability in ovarian clear cell adenocarcinoma. Gynecol Oncol 74 : 108-114, 1999

40) Sugiyama T, Kamura T, Kigawa J, Terakawa N, Kikuchi Y, Kita T, Suzuki M, Sato I, Taguchi K : Clinical characteristics of clear cell carcinoma of the ovary : a distinct histologic type with poor prognosis and resistance to platinum-based chemotherapy. Cancer 88 : 2584-2589, 2000

41) Sakuragi N, Yamada H, Oikawa M, Okuyama K, Fujino T, Sagawa T, Fujimoto S : Prognostic significance of lymph node metastasis and clear cell histology in ovarian carcinoma limited to the pelvis (pT1M0 and pT2M0). Gynecol Oncol 79 : 251-255, 2000

42) Kita T, Kikuchi Y, Kudoh K, Takano M, Goto T, Hirata J, Tode T, Nagata I : Exploratory study of effective chemotherapy to clear cell carcinoma of the ovary. Oncol Rep 7 : 327-331, 2000

43) Itamochi H, Kigawa J, Sugiyama T, Kikuchi Y, Suzuki M, Terakawa N : Low proliferation activity may be associated with chemoresistance in clear cell carcinoma of the ovary. Obstet Gynecol 100 : 281-287, 2002

44) Schwartz DR, Kardia SL, Shedden KA, Kuick R, Michailidis G, Taylor JM, Misek DE, Wu R, Zhai Y, Darrah DM, Reed H, Ellenson LH, Giordano TJ, Fearon ER, Hanash SM, Cho KR : Gene expression in ovarian cancer reflects both morphology and biological behavior, distinguishing clear cell from other poor-prognosis ovarian carcinomas. Cancer Res 62 : 4722-4729, 2002

45) Komiyama S, Aoki D, Udagawa Y, Saito E, Tominaga E, Susumu N, Nozawa S : A study on ovarian clear cell carcinoma associated with pelvic endometriosis. Int J Gynecol Cancer 7 : 78, 1997

46) Komiyama S, Aoki D, Tominaga E, Susumu N, Udagawa Y, Nozawa S : Prognosis of Japanese patients with ovarian clear cell carcinoma associated with pelvic endometriosis : clinicopathologic evaluation. Gynecol Oncol 72 : 342-346, 1999

47) Massagué J : TGFβ signaling : receptors, transduc-

ers, and mad proteins. Cell 85 : 947-950, 1996
48) Markowitz SD, Roberts AB : Tumor suppressor activity of the TGF-β pathway in human cancers. Cytokine Growth Factor Rev 7 : 93-102, 1996
49) Chegini N, Gold LI, Williams RS : Localization of transforming growth factor beta isoforms TGF-beta 1, TGF-beta 2, and TGF-beta 3 in surgically induced endometriosis in the rat. Obstet Gynecol 83 : 455-461, 1994
50) Tamura M, Fukaya T, Enomoto A, Murakami T, Uehara S, Yajima A : Transforming growth factor-beta isoforms and receptors in endometriotic cysts of the human ovary. Am J Reprod Immunol 42 : 160-167, 1999
51) Flaumenhaft R, Kojima S, Abe M, Rifkin DB : Activ ation of latent transforming growth factor β. Adv Pharmacol 24 : 51-76, 1993
52) Lin HY, Wang XF, Ng-Eaton E, Weinberg RA, Lodish HF : Expression cloning of the TGF-β type II receptor, a functional transmembrane serine/threonine kinase. Cell 68 : 775-785, 1992
53) Franzen P, ten Dijke P, Ichijo H, Yamashita H, Schulz P, Heldin CH, Miyazono K : Cloning of a TGFβ type I receptor that forms a heteromeric complex with the TGFβ type II receptor. Cell 75 : 681-692, 1993
54) Macias-Silva M, Abdollah S, Hoodless PA, Pirone R, Attisano L, Wraana JL : MADR2 is a substrate of the TGFβ receptor and its phosphorylation is required for nuclear accumulation and signaling. Cell 87 : 1215-1224, 1996
55) Zhang Y, Feng XH, Wu RY, Derynck R : Receptor-associated Mad homologues synergize as effectors of the TGF-β response. Nature 383 : 168-172, 1996
56) Heldin CH, Miyazono K, ten Dijke P : TGF-β signalling from cell membrane to nucleus through SMAD proteins. Nature 390 : 465-471, 1997
57) Hannon GJ, Beach D : Protein, Nucleotide p15*INK4B* is a potential effector of TGF-beta-induced cell cycle arrest. Nature 371 : 257-261, 1994
58) Li JM, Nichols MA, Chandrasekharan S, Xiong Y, Wang XF : Transforming growth factor beta activates the promoter of cyclin-dependent kinase inhibitor p15*INK4B* through an Sp1 consensus site. J Biol Chem 270 : 26750-26753, 1995
59) Li CY, Suardet L, Little JB : Potential role of WAF1/Cip1/p21 as a mediator of TGF-beta cytoinhibitory effect. J Biol Chem 270 : 4971-4974, 1995
60) Datto MB, Yu Y, Wang XF : Functional analysis of the transforming growth factor beta responsive elements in the WAF1/Cip1/p21 promoter. J Biol Chem 270 : 28623-28628, 1995
61) Polyak K, Kato JY, Solomon MJ, Sherr CJ, Massague J, Roberts JM, Koff A : p27*Kip1*, a cyclin-Cdk inhibitor, links transforming growth factor-beta and contact inhibition to cell cycle arrest. Genes Dev 8 : 9-22, 1994
62) Reynisdottir I, Polyak K, Iavarone A, Massague J : Kip/Cip and Ink4 Cdk inhibitors cooperate to induce cell cycle arrest in response to TGF-beta. Genes Dev 9 : 1831-1845, 1995
63) Urano T, Yashiroda H, Muraoka M, Tanaka K, Hosoi T, Inoue S, Ouchi Y, Toyoshima H : p57(Kip2) is degraded through the proteasome in osteoblasts stimulated to proliferation by transforming growth factor beta1. J Biol Chem 274 : 12197-12200, 1999
64) Nagahara H, Ezhevsky SA, Vocero-Akbani AM, Kaldis P, Solomon MJ, Dowdy SF : Transforming growth factor beta targeted inactivation of cyclin E : cyclin-dependent kinase 2 (Cdk2) complexes by inhibition of Cdk2 activating kinase activity. Proc Natl Acad Sci USA 96 : 14961-14966, 1999
65) Yamada N, Kato M, Yamashita H, Nister M, Miyazono K, Heldin CH, Funa K : Enhanced expression of transforming growth factor-β and its type-I and type-II receptor in human glioblastoma. Int J Cancer 62 : 386-392, 1995
66) Markowitz S, Wang J, Myeroff L, Parsons R, Sun LZ, Lutterbaugh J, Fan RS, Zborowska E, Kinzler KW, Vogelstein B, Brattain M, Willson JKV : Inactivation of the type II TGF-β receptor in colon cancer cells with microsatellite instability. Science 268 : 1336-1338, 1995
67) Myeroff LL, Parsons R, Kim S-J, Hedrick L, Cho KR, Orth K, Mathis M, Kinzler KW, Lutterbaugh J, Park K, Bang Y-J, Lee HY, Park J-G, Lynch HT, Roberts AB, Vogelstein B, Markowitz SD : A transforming growth factor β receptor type II gene mutation common in colon and gastric but rare in endometrial cancers with microsatellite instability. Cancer Res 55 : 5545-5547, 1995
68) Parsons R, Myeroff L, Liu B, Willson JKV, Markowitz S, Kinzler KW, Vogelstein B : Microsatellite instability and mutations of the transforming growth factor β type II receptor gene in colorectal cancer. Cancer Res 55 : 5548-5550, 1995
69) Garrigue-Antar L, Munoz-Antonia T, Antonia SJ, Gesmonde J, Vellucci VF, Reiss M : Missense mutations of the transforming growth factor β type II receptor in human head and neck squamous carcinoma cells. Cancer Res 55 : 3982-3987, 1995
70) Takenoshita S, Tani M, Nagashima M, Hagiwara K, Bennett WP, Yokota J, Harris CC : Mutation analysis of coding sequences of the entire transforming growth factor β type II receptor gene in sporadic human colon cancer using genomic DNA and intron primers. Oncogene 14 : 1255-1258, 1997
71) Rozenblum E, Schutte M, Goggins M, Hahn SA, Panzer S, Zahurak M, Goodman SN, Sohn TA, Hruban RH, Yeo CJ, Kern SE : Tumor-suppressive pathways in pancreatic carcinoma. Cancer Res 57 : 1731-1734, 1997

72) Wang D, Kanuma T, Mizunuma H, Takama F, Ibuki Y, Wake N, Mogi A, Shitara Y Takenoshita S : Analysis of specific gene mutations in the transforming growth factor-β signal transduction pathway in human ovarian cancer. Cancer Res 60 : 4507-4512, 2000
73) Hu W, Wu W, Nash MA, Freedman RS, Kavanagh JJ, Verschraegen CF : Anomalies of the TGF-beta postreceptor signaling pathway in ovarian cancer cell lines. Anticancer Res 20 : 729-733, 2000
74) Manderson EN, Mes-Masson AM, Provencher D, Tonin PN : Mutations in a 10-bp polyadenine repeat of transforming growth factor beta-receptor type II gene is an infrequent event in human epithelial ovarian cancer. Clin Genet 57 : 151-153, 2000
75) Alvi AJ, Rader JS, Broggini M, Latif F, Maher ER : Microsatellite instability and mutational analysis of transforming growth factor beta receptor type II gene (TGFBR2) in sporadic ovarian cancer. Mol Pathol 54 : 240-243, 2001
76) Wang D, Kanuma T, Mizumuma H, Ibuki Y, Takenoshita S : Mutation analysis of the Smad6 and Smad7 gene in human ovarian cancers. Int J Oncol 17 : 1087-1091, 2000