慶應義塾大学学術情報リポジトリ
Keio Associated Repository of Academic resouces

Title	卵管内胚移植のための子宮鏡用カテーテルの開発 : 組織学的評価とその臨床応用
Sub Title	
Author	北村, 誠司(Kitamura, Seiji) 吉村, 泰典(Yoshimura, Masanori)
Publisher	慶應医学会
Publication year	2005
Jtitle	慶應医学 (Journal of the Keio Medical Society). Vol.82, No.2 (2005. 6) ,p.T55- T65
JaLC DOI	
Abstract	
Notes	学位論文
Genre	Journal Article
URL	https://koara.lib.keio.ac.jp/xoonips/modules/xoonips/detail.php?koara_id=AN00069296-20050601-0055

慶應義塾大学学術情報リポジトリ(KOARA)に掲載されているコンテンツの著作権は、それぞれの著作者、学会または出版社/発行者に帰属し、その権利は著作権法によって保護されています。引用にあたっては、著作権法を遵守してご利用ください。

The copyrights of content available on the KeiO Associated Repository of Academic resources (KOARA) belong to the respective authors, academic societies, or publishers/issuers, and these rights are protected by the Japanese Copyright Act. When quoting the content, please follow the Japanese copyright act.

慶應医学・82(2)：T55～T65，2005

学位論文

卵管内胚移植のための子宮鏡用カテーテルの開発
－組織学的評価とその臨床応用－

慶應義塾大学医学部産婦人科学教室
（指導：吉村　泰典教授）
北村誠司（きたむらせいじ）

（平成16年5月27日受付）

Key Words：catheterization, fallopian tube, scanning electron microscopy, transmission electron microscopy, hysteroscopic tubal embyo transfer

体外受精－胚移植（IVF-ET）は元来，卵管性不妊症例のために開発された手技であるが，最近では男性不妊のみならず，内膜症性不妊，免疫性不妊，原因不明不妊症例にも臨床応用されている．現在の胚移植あたりの妊娠率は，20%前後と決して高率とはいえず，その改善が望まれている．胚移植時期は採卵後2-3日目であり，4-8細胞期の胚を子宮腔内に移植するのが標準的な胚移植法である．ヒトにおいては，排卵後，卵は卵管膨大部で受精すると約7日で子宮腔内に輸送され，子宮内膜へ着床する．IVF-ETでは，胚は子宮腔内において着床するまでの2-3日，浮遊している状態におかれる．この時間差を解消するとともに胚にとって良好と考えられている卵管環境を生かすために卵管移植法が開発され，臨床的には配偶子卵管内移植法（GIFT法）[1]や接合子卵管内移植法（ZIFT法）[2), 3), 4)]のような卵管移植法が，不妊女性に一般的に用いられている．体外受精卵と通常の妊娠における胚の発育の時間差を解消するために，近年胚盤胞移植という技術が開発され普及してきているが，本来の目的は難治症例に対する治療ではなく多胎の予防であり，体外培養時間の延長がもたらす胚へのリスクも現在のところ不明である．

卵管は，排卵された卵子の捕捉と受精部位への運搬，精子の受精能獲得と受精部位への運搬，受精および初期胚の発育環境の提供，胚の子宮への運搬という機能を有している．卵管は，卵管采，卵管膨大部，卵管峡部，卵管間質部から成り，受精は卵管膨大部で，初期胚発育は卵管峡部で行われている．卵管は，漿膜，筋層，内膜の3層からなる7-13 cmの長さを有する臓器であり，その内膜上皮は，線毛細胞，分泌細胞ならびに小桿細胞からなる1層の円柱上皮に覆われる．卵管内腔には，縦走する卵管ひだが存在する．卵管の主な機能のうち，卵子と初期胚の運搬は卵管の平滑筋による蠕動運動，線毛運動と卵管粘液の流れによるところが大きい．受精および初期胚の発育環境の提供という機能については，Bongsoら[5]がヒト卵管膨大部上皮細胞と初期胚の共培養による胚の質の改善を，Yeungら[6]がヒト卵管上皮細胞との共培養で妊娠率の向上を報告したように，初期胚にとり体外環境に比べ適切であると考えられている．

従来の卵管移植法では，全身麻酔下の腹腔鏡により受精卵を卵管采より移植していたが，最近になり子宮鏡下卵管胚移植法（hysteroscopic tubal stage transfer：h-TEST）[7]，卵管への経腟的胚移植法[8]が行われるようになり，全身麻酔下の腹腔鏡に伴うリスクの解消を可能にした．しかし，これらの方法で用いられている卵管へ挿入するカテーテルの標準的な外径は1 mm前後であり，これに対して卵管の最も狭い部位の内径は0.1-0.4 mmと言われ，卵管の内腔にカテーテルを挿入し，さらにその先端を卵管峡部に正確に到達させることは困難である

本論文はKitamura S, Miyazaki T, Iwata S, Akaboshi K, Osawa Y, Yoshimura Y. Ultrastructural evaluation following catheterization of the fallopian tube with a hysteroscopic catheter. J Assist Reprod Genet 1998；15：411-417[30]とKitamura S, Sugiyama T, Iida E, Miyazaki T, Yoshimura Y. A new hysteroscopic tubal embryo transfer catheter：Development and clinical application. J Obstet Gynaecol Res 2001；27：281-284[31]の一部を含む．

と考えられている．卵管内圧の上昇と卵管内腔の擦過という点から，カテーテル挿入は卵管に機械的損傷を与える可能性が考えられるが，これまで用いられてきたカテーテルでは，十分な検討がなされていないのが現状である．卵管の解剖学的形態あるいはカテーテルの操作性の点から，カテーテルの先端部分は卵管挿入に適した細い径を持ち，残りの部分は，優れた操作性を持つ太い径を持つものが至適であると考えられる．

本研究では，本来の受精の場である卵管膨大部へ，より正確に胚を移植するために先端がより細く最適な長さの先端を持つ子宮鏡用の新カテーテルを開発した．現在まで，卵管へのカテーテル挿入の際の損傷などの変化を形態学的に検討した報告は殆ど認められないため，光学顕微鏡，透過型電子顕微鏡及び走査型電子顕微鏡を用いて，カテーテル挿入が及ぼす卵管の形態学的変化について検討を加えた．さらに不妊症例での腹腔鏡で実施する色素通水検査をこのカテーテルを用いて行い，卵管に挿入されたカテーテル先端から卵管采までの卵管内腔の容積を測定し，移植胚の卵管外への流出を防ぐために胚をカテーテル内に装填する際の培養液量を決定した．その上で，この新規カテーテルを子宮鏡下卵管胚移植法に臨床応用し，h-TEST の有用性を検討した．

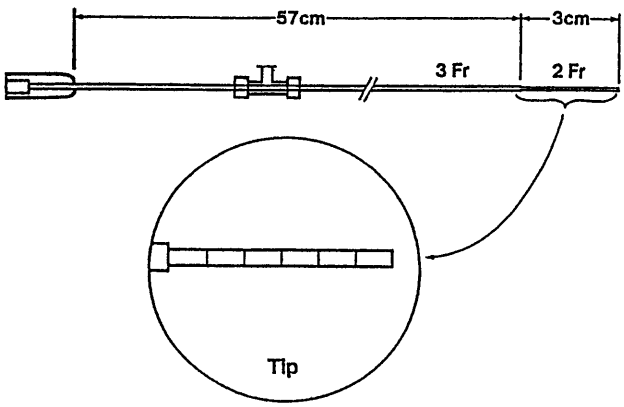

第1図．子宮鏡下卵管胚移植用の新規テフロンカテーテル．カテーテルの外径は3Fr.で，先端部分は，3 cm で，外径が2Fr. (0.66 mm) と先細になっていて，柔軟性に富み，5 mm 間隔で印がつけられた．子宮鏡のチャンネルを通して，ガイドワイヤーを使わずに卵管へ挿入することが可能であった．（Kitamura et al：J Assist Reprod and Genet, 15.7：411-417, 1998 の Fig. 1 を許可を得て，転載.）

方　法

1．新規カテーテルの開発および子宮鏡下カテーテル挿入

卵管に挿入する先端部分の長さが3，4，5 cm である，3種類のテフロン製のカテーテルをオリンパスの協力のもとに新たに作成した．これらのカテーテルの外径は 3French (Fr.) (1 mm) で，先端部分の外径は 2 Fr. (0.66 mm) で，柔軟性に富むが子宮鏡のチャンネルを通してガイドワイヤーを使わずにこのカテーテルを卵管へ挿入することを可能とした．カテーテルの先端は，5 mm おきに印が付けられた（第1図）．これらカテーテルのうち卵管挿入に適切なものを選択するために，慶應義塾大学病院不妊外来に通う患者に対し，3種類のカテーテルを用いて 20 人ずつ計 60 人，子宮鏡下卵管内人工授精法（HIT 法）[9]を事前の十分な説明と同意の上に施行した．カテーテルを子宮鏡（HYF type-P，オリンパス，東京）に装着した後，患者を載石位とし子宮口を露出させるため，腟鏡を挿入した．子宮鏡のチャンネルを通して炭酸ガスを用いて子宮頸管と子宮内腔を拡張すると同時に，子宮鏡を子宮頸管を経て子宮腔内に挿入した．卵管口を確認した後，カテーテルを卵管に挿入した．2 Fr. の先端部分が完全に挿入された状態を挿入成功とし，それぞれのカテーテルでの挿入の成功率を調べた．

2．光学顕微鏡および電子顕微鏡を用いた形態学的観察

対象および手術

1995 年から 1996 年に慶應義塾大学病院と荻窪病院において，子宮筋腫あるいは子宮腺筋症のため腹式子宮全摘術を受けた閉経前の 20 人の婦人患者から事前の十分な説明と同意の上で卵管を採取した．7人は卵胞期，6人は排卵期，7人は分泌期であった．全身麻酔下で子宮摘出術を行う前に，一側の卵管に子宮鏡下で新規カテーテルを挿入し，対側の卵管にはカテーテル挿入を行わずにコントロールとした．カテーテルを子宮内腔側つまり卵管口より卵管内に 3 cm 進め，炭酸ガスの注入を止めた．約1分後，カテーテルを子宮鏡とともに抜去した．子宮と卵管を摘出後ただちに，卵管を卵管角より 3 cm 迄切り出し，5 mm 間隔で 5 ×5 mm の細片を作成した．

検体作成

標本を2％グルタールアルデヒドに4℃で2時間浸して前固定を行い，0.1％カコジル酸緩衝液に 12 時間 4℃浸して洗浄した．透過型電子顕微鏡（TEM）による検索を行う際は，卵管（n＝8）を4℃で 1.5 時間，1％四酸化オスミウムで後固定した．標本を連続する濃度

勾配のエタノール液（50，60，70，80，90，95%）で脱水した．切片をepon812に包埋した．卵管上皮細胞の範囲は，トルイジンブルー染色を施した準超薄切片で同定した．標本が包埋されたeponから超薄切片をガラスナイフで作成し，200-mesh銅グリッドに載せた．酢酸ウラニルで染色した切片をのせたグリッドを日立HV-12ASにて75 KVで観察した．TEMでは，カテーテル挿入した4本の卵管と非挿入の4本の卵管における，細胞接着装置としてのデスモゾーム，タイトジャンクション等の確認，基底膜の肥厚あるいは破壊の有無，ミトコンドリアの数と形態に着目した．1標本あたり20個の線毛細胞と20個の非線毛細胞における細胞接着装置を同定し，基底膜に関してはカテーテル挿入した20切片とカテーテル非挿入の20切片における基底膜の肥厚あるいは破壊の有無を判定した．加えて，ミトコンドリアは1標本あたり20個の線毛細胞と20個の非線毛細胞における細胞あたりの数と形態に着目した．

走査型電子顕微鏡（SEM）による検索を行う際は，標本をTEM同様に2%グルタールアルデヒドでの固定と0.1%カコジル酸緩衝液での洗浄を行い，TEMの準備と同様に連続する濃度勾配のエタノール液で脱水し，液体窒素で臨界点乾燥を行った後，実体顕微鏡下でフェザーナイフを用いて割断した．切片標本の卵管上皮側を上にして，アルミニウム片に載せ，金を蒸着し，日立SV-4000にて15 KVで観察した．本研究では，SEMで16症例（平均年齢46.3±4.8歳）32本の卵管を対象とし，その内訳としては16本の卵管にカテーテル挿入を行い，残り16本には行わなかった．光学顕微鏡による検索を行う際は，TEMで用いたトルイジンブルー染色の準超薄切片を用いて線毛細胞上皮の欠損などを判定した．顕微鏡下の観察・評価にあたっては，研究協力者によって全ての検体を無作為に準備し，全ての標本の評価が終了するまで研究対象を同定する事が出来ないようにした．

3．卵管内腔容積の測定

子宮卵管造影において異常所見を示した20症例30卵管（10卵管が形態的に正常卵管，20卵管は卵管留水症）に対して行った腹腔鏡の際，先端3 cmが細くなっているカテーテルを用いて選択的子宮鏡下卵管通水法を実施した．子宮鏡の観察下にカテーテルを卵管内3 cmまで挿入した．色素通水法を目的として，炭酸ガス注入の停止1分後にインジゴカルミン液をカテーテルに注入した．腹腔鏡で卵管采からインジゴカルミン液の流出が確認される迄の注入量を卵管内腔容積とした．

4．h-TESTの臨床応用

1996年から1998年の間，慶應義塾大学病院と荻窪病院不妊外来に通院していた腹腔鏡下に正常な卵管を確認されていて，不妊原因が男性因子あるいは原因不明であり，2回以上の体外受精－胚移植（IVF-ET）を受けても妊娠に至っていない60症例を対象とした．全ての患者は，事前の十分な説明と同意の上でh-TESTと従来の胚移植の2グループに乱数表的に振り分けられた．h-TESTと従来の胚移植法はそれぞれ30症例に施行され，これら2方法での臨床妊娠率，流産率，着床率を前方視的に比較検討した．

IVF-ETにおいては，卵巣刺激法としてgonadotropin releasing hormone agonist (GnRHa，スプレキュア，アヴェンティス，東京）を用いた下垂体down regulation後に，human menopausal gonadotropin（HMG，オルガノン，東京）150，225あるいは300単位を月経周期3日目より，筋肉注射して卵胞刺激を行った．血清E_2濃度を測定すると同時に経腟超音波検査で卵胞径を計測し，卵胞発育を評価した．最大径17 mm以上の卵胞が2個以上得られた時点で，human chorionic gonadotropin（hCG，持田，東京）10,000単位を筋肉注射し，その34から36時間後に経腟的に採卵を行った．採卵から3時間後，卵と精子を媒精し，混合ガス（酸素5%二酸化炭素5%窒素90%）下に患者血清添加HTF（human tubal fluid，Irvine, USA）中で培養し，採卵から48時間後に胚移植を行った．胚移植は，従来法では子宮内胚移植カテーテル（富士システムズ，東京）を用いて子宮腔内に胚を移植し，h-TESTでは新規カテーテルの中に0.05 mlの培養液とともに1個から3個の胚を装填した．子宮鏡下で卵管内にカテーテル挿入を行い，炭酸ガスの注入停止1分後に子宮腔内の炭酸ガスの十分な減少を図ったうえで胚を卵管内に培養液とともに移植した．黄体機能を補うため，プロゲステロン25 mgを胚移植の日から連日，筋肉注射した．約3週間後に超音波検査にて胎嚢を確認して妊娠判定を行った．

5．統計

卵管挿入の成功率の検定はFisherの直接確率計算法を用い，$p<0.05$を統計学的に有意と判定し卵管内色素注入量は平均±標準偏差で表した．h-TESTと従来の胚移植法の妊娠率，流産率，着床率はFisherの直接確率計算法とχ^2検定を用い，$p<0.05$を統計学的に有意と判定した．TEMを用いた形態学的観察はYatesの補正済みχ^2検定を用い，$p<0.05$を統計学的に有意と判定

した．

結　果

1．カテーテル挿入と先端の長さ決定

先端3 cmが2Fr.と細くなっているカテーテルは，20人中18人で挿入に成功した（第1表）．一方，先端4 cm及び5 cmが2Fr.と細くなっているカテーテルでの挿入成功率は低率であった．先端3 cmが2Fr.と細くなっているカテーテルは，先端5 cmが細くなっているカテーテルに比べ，その完全挿入率は有意に高かったが，先端4 cmが細くなっているカテーテルに比べ高値であったが，有意差は認められなかった．

第1表　カテーテル挿入の成功率．卵管に挿入する先端の長さが3，4，5 cmである，3種類の新しいテフロン製カテーテルのうち，卵管への挿入に適切なものを選ぶために，20人ずつ計60人，子宮鏡下卵管内人工授精法（HIT法）を行った．2Fr.の先端部分が完全に挿入された状態を挿入成功とし，それぞれのカテーテルでの挿入の成功率を検討した．

length of the catheter tip	insertion/trial (%)
3 cm	18/20 (90%)*
4 cm	15/20 (75%)
5 cm	10/20 (50%)*

*$p<0.05$（Kitamura et al：J Obstet Gynecol Res, 27.5：281-284, 2001のTable. 1を許可を得て，転載.）

2．光学顕微鏡および電子顕微鏡を用いた形態学的観察

光学顕微鏡

光学顕微鏡による観察では，卵管内腔上皮においてカテーテル非挿入例と挿入例を比較すると線毛細胞と非線毛細胞が同様に認められ，線毛には形態学的差異は認められなかった（第2A，2B図）．

透過型電子顕微鏡

カテーテル非挿入例，挿入例いずれにおいても同様に卵管上皮は主に非線毛細胞から成り，線毛細胞も散見された．（第3A，4A図）．非線毛細胞は，その表面を多数の微絨毛に覆われ，卵管内腔に向かって細胞突起が散見された．卵管上皮では線毛と微絨毛において，細胞質内では，ミトコンドリア，フリーリボソーム，粗面小胞体を含む様々な細胞内小器官において，また基底膜において両群間で形態学的差異は認められなかった（第3B，4B図）．

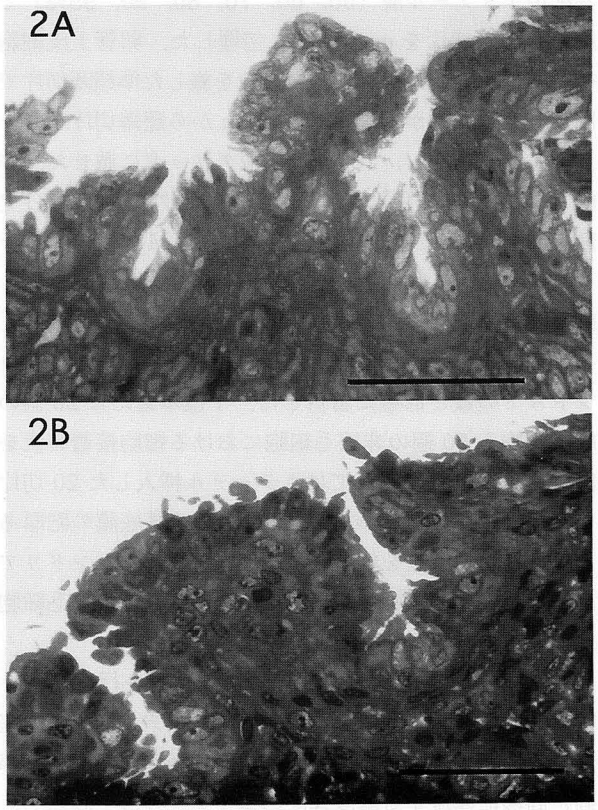

第2図．（A）カテーテル非挿入例．トルイジン・ブルー染色したsemithin section．（bar＝50 μm）（B）カテーテル挿入例．両者に形態学的差異は認められず，線毛上皮および非線毛細胞が観察された．（bar＝50 μm）（Kitamura et al：J Assist Reprod and Genet, 15.7：411-417, 1998のFig. 6，7を許可を得て，転載.）

線毛細胞における細胞接着装置は，カテーテル非挿入例の卵管80断面のうち2断面，2細胞（2.5%）において観察されず，カテーテル挿入例の卵管80断面のうち4断面，4細胞（5%）において観察されなかった．非線毛細胞における細胞接着装置は，カテーテル非挿入例及びカテーテル挿入例の卵管において，それぞれ80断面のうち2断面，2細胞（2.5%），1断面，1細胞（1.3%）において観察されず，線毛細胞，非線毛細胞ともに両群間で有意差を認めなかった（第2表）．

カテーテル非挿入の4卵管の80線毛細胞中の1196個のミトコンドリアとカテーテル挿入した4卵管の80線毛細胞中の1012個のミトコンドリアが同定された．線毛細胞あたりのミトコンドリアの数の平均は，カテーテル非挿入卵管で15.0±4.9個，カテーテル挿入卵管で12.6±6.4個であった．カテーテル非挿入の4卵管の80非線毛細胞中の1134個のミトコンドリアとカテーテル挿入した4卵管の80非線毛細胞中の978個のミトコン

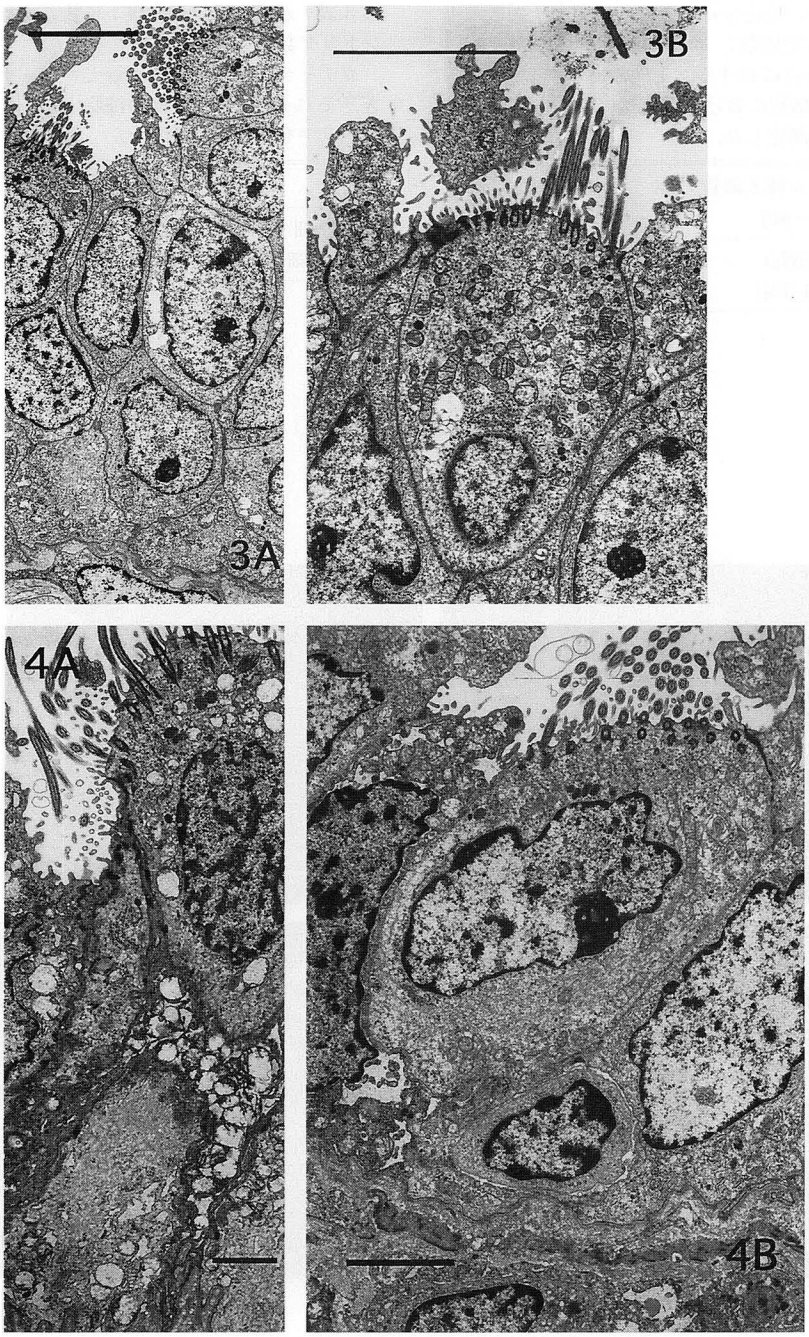

第３図．カテーテル非挿入例の卵管上皮の透過型電子顕微鏡像．（A）（bar＝5 μm）（B）（bar＝5 μm）（A）線毛上皮，微絨毛を有する非線毛上皮が認められた．細胞接着装置も明らかであった．（A，B）また両者にはミトコンドリア，フリーリボソーム，小胞体を含む様々な細胞内小器官が認められ，ミトコンドリア，小胞体を含む細胞内器官が卵管上皮に観察された．基底膜も明らかに認められた．（Kitamura et al：J Assist Reprod and Genet, 15.7：411-417, 1998 の Fig. 5 を許可を得て，転載.）

第４図．カテーテル挿入例の卵管上皮の透過型電子顕微鏡像．（A）基底膜は正常．非挿入例と同様に線毛細胞，微絨毛を有する非線毛細胞が認められた．（bar＝1 μm）（B）基底膜，細胞内小器官，細胞接着装置も非挿入例と比較して形態学的差異は認められなかった．（bar＝5 μm）（Kitamura et al：J Assist Reprod and Genet, 15.7：411-417, 1998 の Fig. 4 を許可を得て，転載.）

第2表　デスモゾーム等の細胞接着装置が透過型電子顕微鏡下に観察されない断面数（細胞数）．カテーテル挿入した4本の卵管と非挿入の4本の卵管における，1検体あたり20個の線毛細胞と20個の非線毛細胞における細胞接着装置が認められない断面数（細胞数）を測定した．

	カテーテル挿入卵管 (n＝80)	カテーテル非挿入卵管 (n＝80)
線毛細胞	4 (5%)	2 (2.5%)
非線毛細胞	1 (1.3%)	2 (2.5%)

第3表　透過型電子顕微鏡下に観察された細胞あたりのミトコンドリア数．

カテーテル挿入した4卵管とカテーテル非挿入の4卵管につき，それぞれ80個の線毛細胞と80個の非線毛細胞のミトコンドリアを同定，測定した．

	カテーテル挿入卵管	カテーテル非挿入卵管
線毛細胞	12.6±6.4	15.0±4.9
非線毛細胞	12.2±5.0	14.2±7.3

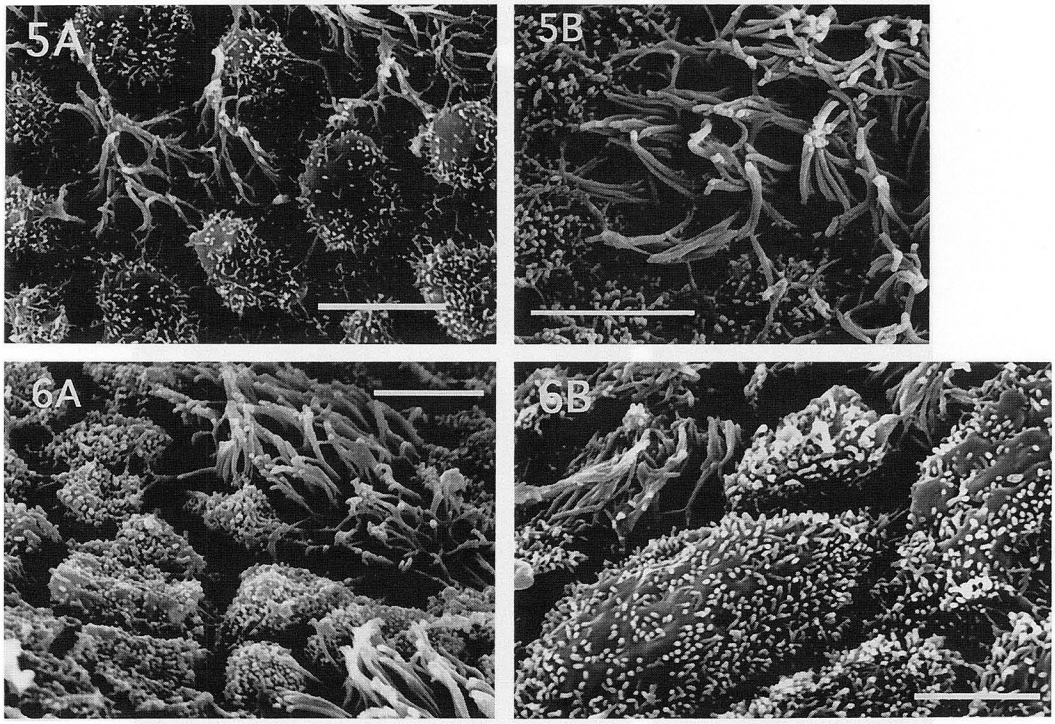

第5図．カテーテル非挿入例の卵管内腔表面の走査電子顕微鏡像．
（A）多数の線毛細胞と非線毛細胞が認められた．（bar＝5 μm）（B）非線毛細胞に微絨毛が密集していた．（bar＝5 μm）（Kitamura et al：J Assist Reprod and Genet, 15.7：411-417, 1998 の Fig. 2 を許可を得て，転載．）

第6図．カテーテル挿入例の卵管内腔表面の走査電子顕微鏡像．
（A）多くの線毛細胞が観察され，非挿入例と比べ形態学的差異は認められなかった．（bar＝5 μm）（B）線毛細胞とドーム状の非線毛細胞の表面に微絨毛が観察され，非挿入例と比べ形態学的差異は認められなかった．（bar＝5 μm）（Kitamura et al：J Assist Reprod and Genet, 15.7：411-417, 1998 の Fig. 3 を許可を得て，転載．）

ドリアが同定された．非線毛細胞あたりのミトコンドリアの数の平均は，カテーテル非挿入の卵管で14.2±7.3個，カテーテル挿入卵管で12.2±5.0個であった．線毛細胞と非線毛細胞の両者ともカテーテル非挿入例，カテーテル挿入例のいずれの例においても細胞あたりのミトコンドリアの数の平均には有意差が認められず（第3表），システルネには形態学的差異は認められなかった．

走査型電子顕微鏡

カテーテル非挿入例の卵管上皮では，多数の線毛細胞，密集した微絨毛を伴う非線毛細胞が認められた（第5A，5B図）．カテーテル挿入例の卵管においても多数の線毛細胞とドーム型の非線毛細胞の表面に位置する微絨毛が認められた（第6A，6B図）．月経周期を問わず，線毛細胞及び非線毛細胞にはカテーテル非挿入例，カテーテル挿入例のいずれの例においても形態学的差異は認められなかった．

第4表　卵管内腔容積．子宮卵管造影において異常所見を示した20症例に対して行った腹腔鏡の際，特別に作成した先端3 cmが細くなっているカテーテルを用いて選択的子宮鏡下卵管通水法を30卵管に実施した．子宮鏡の観察下にカテーテルを卵管内3 cmまで挿入し，炭酸ガスの注入停止1分後に色素通水法を目的としてインジゴカルミン液をカテーテルに注入した．腹腔鏡で卵管采からインジゴカルミン液の流出が確認される迄の注入量を卵管内腔容積とした．

	卵管数	インジゴカルミン液の通水量
正常卵管	10	0.26±0.03 ml
卵管留水症	20	0.60±0.15 ml

3．卵管内腔容積

30卵管のうち10卵管が形態的に正常卵管であり，インジゴカルミン液注入量は0.26±0.03 mlであった．残り20卵管は明らかに卵管留水症であり，インジゴカルミン液注入量は0.60±0.15 mlであった（第4表）．

4．h-TESTの臨床成績

h-TESTと従来の胚移植の両群間にはゴナドトロピンのアンプル量，採卵数，移植胚数，移植した良好胚数に関して有意差は明らかに認められなかった（第5表）．30周期のh-TESTから12例の妊娠を得た．妊娠した12例のうち2例は双胎で，10例は正常分娩し，2例が流産した．子宮外妊娠は発生しなかった．妊娠率はh-TESTで40%，従来の胚移植法で16.7%．h-TESTにおける妊娠率は，従来の胚移植法における値に比し有意な高値を示した．流産率はh-TESTで16.7%，従来の胚移植法の40%に比し低率であったが，両者間に有意差は認められなかった．Veeckによるところの形態学的良好胚[10]（Grade I or II）の着床率は，h-TESTで66.7%，従来の胚移植法で20%であり，h-TESTでの着床率は，従来の胚移植法に対し有意に高率を示した（第6表）．

第5表　h-TESTと従来のIVFにおける臨床成績．

腹腔鏡下に正常卵管を確認されていて不妊原因が男性因子あるいは原因不明であり，2回以上の体外受精－胚移植（IVF-ET）を受けても妊娠に至っていない60症例を対象とした．全ての患者は，h-TESTと従来の胚移植の2グループに乱数表的に振り分けられた．h-TESTと従来の胚移植法はそれぞれ30症例に施行され，これら2方法での結果を前方視的に比較，検討した．（Kitamura et al：J Obstet Gynecol Res, 27.5：281-284, 2001のTable. 2を許可を得て，転載.）

	h-TEST (n=30)	conventional IVF (n=30)
Total ampules of gonadotropins	33.3±6.4	31.8±10.2
oocytes retrieved	6.7±2.1	7.4±3.7
embryos transferred	2.0±0.6	1.8±0.4
good embryos transferred*	0.8±0.3	0.6±0.1

*移植した，Veeckによるところの形態学的良好胚[10]数（Grade I or II）

第6表　h-TEST と従来の胚移植法における治療成績．2回の IVF-ET の結果，妊娠に至らない60症例を対象とした．腹腔鏡下に正常卵管を確認され，不妊原因が男性因子あるいは原因不明であり，2回以上の体外受精－胚移植（IVF-ET）を受けても妊娠に至っていない60症例を対象とした．全ての患者は h-TEST と従来の胚移植法の2グループに乱数表的に振り分けられた．h-TEST と従来の方法での胚移植法はそれぞれ30症例に施行され，これら2方法での結果を前方視的に比較，検討した．経腟的採卵後，HTF 中で胚培養し，採卵から48時間後，1個から3個の胚を移植した．

	h-TEST (n=30)	conventional ET (n=30)
Pregnancy rate	40% (12/30)	16.7% (5/30)*
Abortion rate	16.7% (2/12)	40% (2/5)
Implantation rate**	66.7% (14/21)	20% (5/25)*

*$p<0.05$
**胚着床率は，移植した形態良好胚（Grade I or II）（Veeck，1991）に対する着床した胚の割合．妊娠12症例のうち2例が双胎のため，14胚が着床したと見なした．（Kitamura et al：J Obstet Gynecol Res, 27.5：281-284, 2001 の Table. 3 を許可を得て，転載.）

考　察

卵管内胚移植法は，胚を子宮内に移植する従来の胚移植法，つまり移植用のチューブを子宮口から挿入し，その先端を子宮底から約1 cm 付近に到達させて胚移植する方法を越える多くの利点を有している[1), 2), 3)]．さらに，今回検討した h-TEST 法は，従来の GIFT 法，ZIFT 法における全身麻酔下での腹腔鏡という操作を必要とせず，安全かつ低侵襲の手技と考えられる．すなわち，子宮鏡を用いて直視下で観察することで，卵管へのカテーテル挿入の深さの正確な評価が可能となった．卵管膨大部・峡部接合部は子宮から3から5 cm の部位に位置し，正常体内における受精と初期胚の発育の場となっている．約3 Fr.（1 mm）の径を持つカテーテルが経腟的卵管カテーテルとして従来用いられてきているが[7), 12), 13)]，これらのカテーテルを用いた卵管挿入は，卵管口より0.5から1 cm しか可能ではなかった．さらに卵管の最も狭い部位，特に卵管間質部から峡部にかけての卵管内径は0.4 mm であるため，より細いカテーテルの必要性が考えられた．しかしながらカテーテルの径を細くすることにより，その操作性は低下することが予想された．そこで今回の検討では，先端部分の3 cm，4 cm，5 cm が2 Fr. と細くなっている3種類の新規カテーテルを作成し，その先端を卵管峡部へ到達させ，胚を卵管膨大部へ今まで以上により確実に移植し，2 Fr. の径を持つ先端が卵管組織を圧迫しないよう図られた．今回の検討から，先端3 cm が細くなっているカテーテルが最も高い卵管への完全挿入率を示したことより，h-TEST への臨床応用のためのカテーテルに選ばれた．

GIFT 法，ZIFT 法などの技術が不妊女性に一般的に用いられ，さらに卵管閉塞を解消するためのカテーテル挿入の手法が改良されてきているにもかかわらず，卵管へのカテーテル挿入の卵管内腔に及ぼす影響はほとんど検討されていない．カテーテル挿入などによる，あるいは卵管閉塞後の卵管留水症に見られる卵管内腔の圧の上昇は，粘膜皺壁の消失，上皮の萎縮，様々の程度の脱線毛化のような形態学的変化を導く[14)]と報告され，卵管炎発症後の卵管では卵管采の線毛細胞の割合に有意な減少が認められたとの報告もみられる[15)]．明らかな，もしくは無症候性の炎症性疾患を持つ女性に見られる卵管の異常としては，平坦化した粘膜皺壁，広範囲に及ぶ脱線毛化，非線毛細胞の変性が認められる．閉塞した卵管の粘膜の内腔表面は広範囲にわたり非線毛細胞と線毛細胞の両者を欠いている[16)]．今回の検討では，走査型電子顕微鏡による観察において，カテーテル挿入後の卵管内腔の線毛細胞と非線毛細胞の表面には変形あるいは欠損を認めず，線毛細胞の脱線毛化も認めなかった．

卵管上皮は折り畳まれた様な形態を持ち，その大部分を走査型電子顕微鏡で観察することは困難と考えられるため，透過型電子顕微鏡による検索を行った．この検索において，カテーテル挿入後の卵管内腔上皮表面にはカテーテル非挿入例と比較して形態学的差異が認められなかった．このように，新規カテーテルの挿入は卵管内腔圧力の上昇を引き起こさないと考えられ，挿入の結果生

じると予測される内腔の伸展は組織学的変化を引き起こさないものと推論された．月経周期中，線毛細胞と非線毛細胞の割合は変化するが[17]，今回の検討におけるカテーテル挿入後の卵管内腔表面に変形あるいは欠損を認めないという結果は，月経周期のいかなる時期においても同様であり，新規カテーテルの挿入はいかなる月経周期にも卵管内腔に損傷を殆ど与えないと考えられた．

新規カテーテルは卵管挿入の際に卵管内腔表面を擦過するため，カテーテル挿入の操作が卵管に直接的損傷を与える可能性が考えられた．デスモゾームは不安定な器官であり，外的刺激による変化を示す鋭敏な指標となり，その消失は細胞変性を示すといわれている[18]．また基底膜の肥厚と破壊は，基底細胞層が傷害に反応したことを示唆しており，さらに基底膜への損傷の機序は，声帯におけるような上皮に対する傷害の仕組みと同様と考えられている[19]．今回の検討では，カテーテル挿入卵管と非挿入卵管のいずれにおいてもデスモゾーム等の細胞接着装置や基底膜の肥厚と破壊は認められなかった．ミトコンドリアは生体変化の影響に極めて敏感なため，その形態に見られる変化が生体変化により生じる初期障害を反映している可能性が報告されている[20), 21]．ミトコンドリアと同様に，滑面小胞体は障害に対する最も鋭敏な指標のひとつであると考えられている[22]．本研究での透過型電子顕微鏡による検索では，カテーテル挿入卵管と非挿入卵管と比較して線毛細胞と非線毛細胞でのそれぞれ一細胞あたりミトコンドリアの数の平均値に有意差は認められず，ミトコンドリア，滑面小胞体や他の細胞内小器官には形態学的差異も認められなかった．これらのことより新規カテーテルの挿入は，卵管内腔上皮には何ら形態学的変化を引き起こさないことが確認され，臨床応用可能であると考えられた．

本研究では，カテーテル挿入直後の卵管組織構造に有意な変化が無いことが示されたが，カテーテル挿入が卵管組織に対して長期の影響を及ぼす可能性も否定出来ない．カテーテル挿入の卵管に対する長期の影響を分析するのは臨床上困難であるが，Sueokaらは卵管鏡下卵管形成術を受けた患者は，術後2年から3年の間に約20%が妊娠したと報告し[25]，Gleicherらは経頸管的バルーン卵管形成術を受けた患者の累積妊娠率は，術後12ヶ月まで増加したと報告している[24]．これらのことは，カテーテル挿入が卵管組織構造に対し，慢性的な影響を及ぼさない可能性を示唆していると考えられた．

卵管内胚移植法においては，胚移植の際の培養液量が必要以上に多量であると胚が卵管采から腹腔内に排出され，子宮外妊娠の頻度が増加すると考えられる．そこで子宮外妊娠の予防のために，胚移植時の胚をカテーテルに装填する培養液量を形態的正常卵管の内腔容積である0.26 mlと比べて十分に少ない0.05 mlとした．次にh-TESTの有用性を検討した．h-TESTは従来の胚移植法に比べ，着床率と妊娠率で有意に高値を示した．流産率では両者間に有意差は認められなかったが，h-TESTにおいては従来の胚移植法に比較し低値であり，従来の胚移植法での不成功例に対してのh-TESTの有用性が示唆された．羊では卵管上皮との共培養により胚発育が刺激されるとの報告[11]，ヒト胚の形態学的評価はヒト卵管膨大部の細胞との共培養により改善することが報告され[26]，ヒト生殖医療でもVero細胞を支持細胞に用いて胚盤胞到達率を上昇させるとの臨床成績も得られている[28]．共培養の原理として支持細胞からの直接作用と産生分泌されるinsulin-like growth factorやepidermal growth factorなどの生理活性物質による間接作用の2つが考えられている．つまりh-TESTの臨床上の有用性は，卵管内環境下での胚発育が大いに関与しているものと考えられる．卵管における卵管内環境構築物質としては，卵管粘膜上皮および卵管粘液中の肺サーファクタント様リン脂質が，卵管粘膜の表面張力減少作用や免疫抑制作用を介して，胚の発生・発育に重要な役割を果たしていると考えられている[27]．月経周期の中間期におけるヒト卵管が産生する主要な蛋白質が，初期胚発育のための生化学的環境を保護しているとの報告もみられる[23]．本研究で示された着床率，妊娠率向上という結果は，これらの報告を裏付けているものと考えられた．さらに，有意差は認められないものの低い流産率は卵管内環境下での胚発育が胚の質の向上を促し，約23%前後と正常妊娠と比較し高率であると指摘されているIVF-ETの流産率[29]を改善する可能性が示唆された．

本研究において作成された新規カテーテルは，卵管内腔上皮に形態学的変化を引き起こさないことが光学顕微鏡，電子顕微鏡の観察において示され，卵管内環境に殆ど影響を与えない可能性が示された．さらに新規カテーテルを用いて実施したh-TESTによって，従来法を上回る妊娠率，着床率が得られたことから，今後，本カテーテルを用いるh-TESTは難治性不妊症に対する生殖補助医療技術として有用であると考えられた．

結　論

初期胚にとり，体外環境に比べ適切であると考えられている卵管環境を生かすため，子宮鏡下卵管胚移植法用の新規カテーテルを開発し，光学顕微鏡，走査電子顕微

鏡及び透過電子顕微鏡を用いて，カテーテル挿入が及ぼす卵管への組織学的影響を検討した．さらに，カテーテルを子宮鏡下卵管胚移植法に用いてh-TESTの有用性を検討し，以下の結論を得た．

1．卵管内胚移植法のための新規カテーテルを開発し，操作性を最も高くするために先端3 cmが細くなっているものを選択した．

2．透過型電子顕微鏡による観察では，カテーテル挿入後の卵管内腔表面には損傷がないことを示した．さらに，新規カテーテルの挿入は卵管内腔上皮の細胞接着装置に変化を与えず，基底膜に損傷を与えないことから卵管の構造に損傷を与えないことを示し，ミトコンドリア数に変化を与えないことから卵管の生体変化を引き起こさない可能性を示した．走査型電子顕微鏡による観察では，カテーテル挿入後の卵管内腔表面の線毛細胞と非線毛細胞には変形あるいは欠損を認めず，線毛細胞の脱線毛化も認めなかった．h-TESTに用いる新規カテーテルの卵管への挿入は，卵管内腔上皮の形態学的変化を引き起こさないものと考えられた．

3．新規カテーテルを用いたh-TESTにより，従来のIVF-ETに比べ有意に高い妊娠率，着床率と低い傾向の流産率が得られ，h-TESTの有用性が示唆された．同時にh-TESTが従来のIVF-ETで妊娠しない不妊症例に対する新たな選択肢となる可能性が示唆された．

本稿を終えるにあたり，御指導，御校閲を賜りました慶應義塾大学医学部産婦人科学教室吉村泰典教授に深甚なる謝意を表します．また御指導，御助力を賜りました前慶應義塾大学医学部産婦人科学教室宮崎豊彦講師に深い感謝の意を表します．

本研究を行うに際し，終始有益な御指導，御助言を賜りました慶應義塾大学医学部病理診断部向井萬起男助教授，前慶應義塾大学医学部電子顕微鏡研究室藤原達司博士に深い感謝の意を表します．

文　献

1) Asch RH, Balmaceda JP, Ellsworth LR, Wong PC. Gamete intra-fallopian transfer (GIFT)：A new treatment for infertility. Int J Fertil 30：41-45, 1985
2) Bustillo M and Schulman JD. Transcervical ultrasound-guided intra-fallopian placement of gametes, zygotes, and embryos. J In Vitro Fertil and Embryo Transfer 6：321-324, 1989
3) Yovich JL, Blackledge DG, Richardson PA,Matson PL, Turner SR, Drager R. Pregnancies following pronuclear stage tubal transfer. Fertil Steril 48：851-857, 1987
4) Levran D, Mashiach S, Dor J, Levron j, Farhi J. Zygote intrafallopian transfer may improve pregnancy rate in patients with repeated failure of implantation. Fertil Steril 69：26-30, 1998
5) Bongso A, Ng SC, Sathananthan H, Ng PL, Rauff M, Ratnam S. Improved quality of human embryos when co-cultured with human ampullary cells. Hum Reprod 4：706-713, 1989
6) Yeung WSB, Ho PC, Lau EYL, Chan STH. Improved development of human embryos *in vitro* by a human oviductal cell co-culture system. Hum Reprod 7：1144-1149, 1992
7) Patton PE, Hickok LR, Wolf DP. Successful hysteroscopic cannulation and transfer of cryopreserved embryos. Fertil Steril 55：640-641, 1991
8) Jansen RPS, Anderson JC, Sutherland PD. Nonoperative embryo transfer to the fallopian tube. N Engl J Med 319：288-291, 1988
9) Ross JW. Numerous indications for office flexible minihysteroscopy. J Am Assoc Gynecol Laparosc 7：221-226, 2000
10) Veeck LL. Atlas of the human oocyte and early conceptus vol.2. Williams & Wilkins, Baltimore：121-123, 1991
11) Gandolfi F, Moor RM. Stimulation of early embryonic development in the sheep by co-culture with oviduct epithelial cells. J Reprod Fertil 81：23-28, 1987
12) Risquez F, Bover P, Rolet F, Magnani M, Guichard A, Cedarad L, Zorn JR：Retrograde tubal transfer of human embryos. Hum Reprod 5：185-188, 1990
13) Jansen RPS, Anderson JC. Catheterization of the fallopian tubes from the vagina. Lancet 8：309-310, 1988
14) Otubu JAM, Winston RML, Wineman M, Ryder T：Morphology of human and experimental hydrosalpinges：a comparative study. Afr J Med Sci 16：79-88, 1987
15) Donnez J, Casanas-Roux F, Ferin J, Thomas K：Fimbrial ciliated cells percentage and epithelial height during and after salpingitis. Eu J Obstet Gynecol Reprod Biol 17：293-299, 1984
16) Tam RPL, Mao KR, Mac-Moune Lai：The ultrastructural changes of blocked fallopian tubes. Br J Obstet Gynaecol 95：802-807, 1988
17) Crow J, Amso NN, Lewin J, Shaw RW：Morphology and ultrastructure of fallopian tube epithelium at different stages of the menstrual cycle and menopause. Hum Reprod 9：2224-2233, 1994
18) Tanaka K, Tsuda S, Sasai Y：Scanning and transmission electron microscopic studies of lesional epidermis in herpes zoster. J Dermatol 21：560-570,

1994
19) Cervera-Paz FJ, Dikkers FG：Ultaestructura y patogenia de las lesiones fonatorias de las cuerdas vocales. Acta Otorrinolaringol (Esp) 45：261-265, 1994
20) Fritiof SS：The arrangement of mitochondrial membranes and a new structural features of the inner mitochondrial membranes. J Ultrastruct Res 59：292-319, 1977
21) England C, Gartmann M, Zypen E：Diffusion barriers impeding the of solutes to the ciliary body epithelium during immersion fixation of rabbit eyes. Graefe's Arch Clin Exp Ophthalmol 226：384-388, 1988
22) Trump BF, Laiho KA, Mergner WJ：Some ultrastructural and biochemical consequences of cell injury. The inflammatory process. New York；Academic Press：35-120, 1965
23) Harold GV, Asgerally TF, Kathleen D：The *in vitro* synthesis and release of proteins by the human oviduct. Endocrinology 122：4：1639-1645 1988
24) Gleicher N, Confino E, Corfman R, Coulam C, DeCherney A, Haas G, Katz E, Robinson E, Tur-Kaspa I, Vermesh M：The multicentre transcervical tuboplasty study：conclusions and comparison to alternative technologies. Hum Reprod 8：1264-1271, 1993
25) Sueoka K, Asada H, Tsuchiya S, Kobayashi N, Kuroshima M, Yoshimura Y. Falloposcopic tuboplasty for bilateral tubal occulusion. A novel infertility treatment as an alternative for *in vitro* fertilization? Hum Reprod 13：71-74, 1998
26) Saito H, Saito T, Hirayama T, Nohara M, Koike K, Hiroi M. Cumulus mass maintains embryo quality. Fertil Steril 62：555-558, 1994
27) Osada H, Watanabe Y, Fujii TK. Stimulation of early embryonic development in the cattle by co-culture with surfactant. J Assist Reprod Genet 16：310-314, 1999
28) Desai N, Goldfarb J. Co-cultured human embryos may be subjected to widely different microenviron ments：patterns of growth factor/cytokine release by Vero cells during the co-culture interval. Hum Reprod 13：1600-1605, 1998
29) 荒木　勤．平成11年度診療・研究に関する倫理委員会報告．日産婦誌 52：962-968, 2000
30) Kitamura S, Miyazaki T, Iwata S, Akaboshi K, Osawa Y, Yoshimura Y. Ultrastructural evaluation following catheterization of the fallopian tube with a hysteroscopic catheter. J Assist Reprod Genet 15：411-417, 1998
31) Kitamura S, Sugiyama T, Iida E, Miyazaki T, Yoshimura Y. A new hysteroscopic tubal embryo transfer catheter：Development and clinical application. J Obstet Gynaecol Res 27：281-284, 2001