慶應義塾大学学術情報リポジトリ
Keio Associated Repository of Academic resouces

Title	てんかんの神経病理学
Sub Title	
Author	冨永, 格(Tominaga, Itaru)
Publisher	慶應医学会
Publication year	2004
Jtitle	慶應医学 (Journal of the Keio Medical Society). Vol.81, No.2 (2004. 6) ,p.99- 103
JaLC DOI	
Abstract	
Notes	綜説
Genre	Journal Article
URL	https://koara.lib.keio.ac.jp/xoonips/modules/xoonips/detail.php?koara_id=AN00069296-20040600-0099

慶應義塾大学学術情報リポジトリ(KOARA)に掲載されているコンテンツの著作権は、それぞれの著作者、学会または出版社/発行者に帰属し、その権利は著作権法によって保護されています。引用にあたっては、著作権法を遵守してご利用ください。

The copyrights of content available on the KeiO Associated Repository of Academic resources (KOARA) belong to the respective authors, academic societies, or publishers/issuers, and these rights are protected by the Japanese Copyright Act. When quoting the content, please follow the Japanese copyright act.

慶應医学・81(2)：99～103，2004

綜　説

てんかんの神経病理学

独立行政法人国立病院機構下総精神医療センター
冨永　格（とみ ながいたる）

Key Words：epilepsy, cortical dysplasia, microdysgenesis, focal cortical dysplasia, hippocampalsclerosis

はじめに

てんかんは，1）発作を慢性に反復する脳障害で，2）現在進行中の既知の疾患が原因となっているものを除き，3）その発作は突発性脳律動異常によるもので，発作症状はその律動異常の脳内での始発部位とその広がり方に従って，意識障害，けいれん，自動症その他さまざまな様態をとるもの，と定義することができる[1]．国際分類によれば，てんかんは，局在関連てんかん（部分てんかん，焦点性てんかん）と全般てんかんとに大別され，それぞれが特発性のものと症候性のものとに分けられる[2]．症候性てんかんにおいては，奇形，発達障害，外傷後の瘢痕，腫瘍，膿瘍ないし寄生虫による病変などが存在し，そのために局所のけいれん閾値が低下している可能性がある．しかし，これらの病変はてんかんを示さない脳にも多く認められるため，てんかん原性との関連は明確とはいえない．てんかん患者にみられる形態学的異常は，けいれんの結果あるいは抗けいれん薬の投与により生じたもの，または偶発的な所見であるかもしれない．一方，近年画像診断技術の向上と臨床神経生理学の進歩によって，てんかん原性焦点を明確に診断できるようになり，難治性てんかんに対する外科手術が普及している．その結果，手術によって採取された脳組織をもとに神経病理学的検索，生化学的及び分子生物学的研究がなされている．本綜説では，最近特に注目されている cortical dysplasia（皮質異形成）についてまず述べ，次いで従来てんかんの代表的な所見として知られている海馬硬化を中心とする脳病変，外傷等てんかんに続発する病変などについても言及する．

皮質異形成（cortical dysplasia）

脳（主として大脳新皮質）の細胞構築学的異常を生じる奇形性病変をさす．一般に皮質の層構築が障害され，ニューロンの配置に異常を認め，しばしば隣接する大脳白質も侵される．以下のものがこれに含まれる．

1．微小形成不全（microdysgenesis）

肉眼的な異常は認められず，ニューロンやグリア自体に形態学的な異常はないが，顕微鏡的な検索ではじめて異常が見出されるものをさす．このような軽微な病変がてんかんの原因となるか否かについてはすでに20世紀の初頭に注目されていた[3]．Veith ら[4]を始めとする剖検脳を用いた研究が少なからずあり，また難治性の部分発作を呈する患者より採取した大脳皮質組織でも Nordborg ら[5]以後この病変が脚光を浴びている．これには以下のようなものが含まれる[6]．

1）柔膜下神経細胞（subpial neuron）の存在

柔膜直下の大脳皮質表層に神経細胞が多数出現する．

2）皮質第 I－II 層の神経細胞密度の増加

大脳皮質の浅層に，正常より多くの（主に小型）神経細胞を多数認める．

3）軟膜神経グリアヘテロトピア（leptomeningial neuroglial heterotopia）

神経細胞やグリア細胞よりなる小細胞集団が，脳軟膜を突き破って外側に突出している．

4）主として分子層（大脳皮質第 I 層）における脳表層の髄鞘過形成

脳表層，特に分子層において接線方向に走行する髄鞘を多数認める．

5）皮質内における神経細胞/グリア細胞の小集簇像

(neuroglial clustering)

大脳皮質に神経細胞やグリア細胞から構成される小さな結節性の細胞集団を認める．

6）皮質神経細胞の柱状構造の遺残（persistent columnar architecture）

神経細胞が縦方向への遊走を終了し，次いで横方向へのネットワーク形成に伴って層構造が構築されるが，その前段階で神経細胞の移動が停止したもの．

7）深部白質における神経細胞のヘテロトピア（single neuronal heterotopia）

深部白質に比較的大型の錐体神経細胞を多数認める．

8）深部白質における血管周囲グリア細胞の衛星現象（perivascular glial satellitosis）

血管周囲にオリゴデンドログリアと考えられる小グリア細胞核を多数認める．

これらのうちで，てんかん患者に有意に多く出現するのは5)，7)，8）であるとの報告もあるが[7]，発作による二次的な変化であるとする考えもあり[8]，てんかん原性との関連の解明が今後の課題である．Arai らは対照例との比較により，グリア細胞の衛星現象を伴った白質内のニューロンの存在と血管周囲グリア細胞の衛星現象が微小形成不全に特異的であり，それらは発達途上におけるニューロン遊走の停止ないしそれに類するエピソードにより生じるのであろうと述べている[9]．

2. 限局性皮質異形成（focal cortical dysplasia）

これは1971年 Taylor らが最初に注目したもので[10]，彼らはてんかん患者の lobectomy によって得られた脳組織のうちで，病理学的に同一のカテゴリーに属すると考えられる10例の臨床・神経病理学的所見を詳細に報告している．組織学的には皮質と白質の境界が不明瞭かつ不規則で，正常の層構造は失われ，神経細胞の配列異常を認め，しばしば白質に単一異所性神経細胞や異所性灰白質が出現する．また dysplastic neuron とよばれる顕著に枝分かれした樹状突起を伴った奇異な巨大神経細胞を第I層以外の皮質内及び皮質と白質の境界に認める．時に balloon cell とよばれる多形性の核と好酸性で硝子様の細胞質を有する細胞も出現する．Palmini らは，これらの異常細胞が出現せず皮質層構造の異常のみを示す grade 1, dysplastic neuron を伴う grade 2, さらに balloon cell も伴う grade 3 とに分類している[11]．Dysplastic neuron は，免疫組織学的に高分子量及び中分子量のニューロフィラメントのエピトープに強い陽性所見を示し[12]，一方 balloon cell は GFAP（グリア線維性酸性蛋白）を発現するものや，グリア及びニューロンのマーカーを発現するものがある[13,14]．画像所見としては，MRI の T2 強調画像における大脳皮質－白質の不明瞭化が特徴的で，大脳皮質と直下の白質との境界における有髄線維の形成不全を描出しているとされる[15]．本病変を示した薬物治療抵抗性の部分てんかん15例の検索によれば，balloon cell を含む領域は，それに近接する dysplastic な領域よりもてんかん原性が低かったという[16]．これは balloon cell そのものはてんかん発作を抑制する方向に働いているが，balloon cell も含めた dysplastic な領域全体がニューロンネットワークを著しく障害し，てんかん原性を高めている可能性を示唆しているのかも知れない．また temporal lobectomy（側頭葉切除術）をうけた側頭葉てんかんの患者28例中，本病変のみを有する9例と，本病変に加えて後述する海馬硬化を合併した19例とを比較した場合両群間に予後の差異は認められなかったとの報告がある[16]．発生学的には，微小形成不全は皮質発達の後期，限局性皮質異形成はニューロンの原基が形成される分裂後期にそれぞれ生じた障害と考えられる[17]．皮質異形成にはこれら以外に大脳回症（macrogyria），多小脳回，厚脳回，片側巨脳症なども含まれるが省略する．

海馬硬化（hyppocampal sclerosis）

てんかん患者の剖検脳を肉眼的に観察して海馬が硬化し，萎縮しているのを報告したのは Bouchet らにさかのぼる[18]．これが後に海馬硬化として知られるようになり，その組織学的所見を Sommer が報告している[19]．彼は海馬の Sommer's sector とよばれる領域で錐体細胞が消失していることを見いだした．これは Lorente

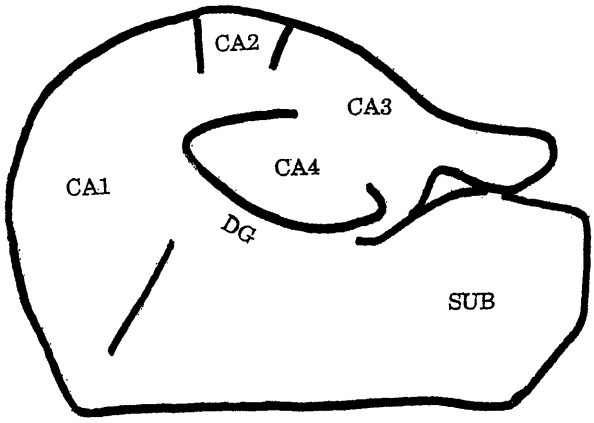

第1図　海馬の解剖学的区分（本文参照）
DG；歯状回，SUB；海馬支脚

de Nó による CA1 領域に相当する[20]（第 1 図）．Sommer はまた海馬歯状回門の内部（CA4 領域）におけるニューロンの脱落も指摘している．1899 年 Bratz はより詳細な研究に基づき，側頭葉てんかんの海馬では CA1 領域の錐体ニューロンは消失するが，CA4（終板）や最も病変が生じにくい CA2 でもニューロンの脱落は軽度に認められ，海馬支脚などその他の領域ではニューロンは保たれると報告している[21]．以上より海馬硬化とは本来硬くなり，萎縮した海馬についての記載であり，組織学的には特定の領域にニューロンの脱落が目立ち，2 次的にアストロサイト（星状膠細胞）の増生を伴うものといえる．なおこの病変は，てんかん剖検脳の 20〜80%，側頭葉てんかんの切除例では 50〜70%に見いだされるという[22]．海馬硬化におけるニューロンの脱落を Bruton は，顕微鏡を用いて定性的に 3 段階に分類している[23]．すなわち，「古典的（classic）」海馬硬化では CA1 と CA4 においてニューロンが高度ないし完全に脱落しているが，顆粒層では脱落の程度はより軽度で，CA2 では最も軽い．また「完全な（total）」海馬硬化では，海馬のすべての領域でニューロンが破壊されている．さらに「終板（CA4）」硬化では，終板のニューロンのみが消失しているという．

近年薬物治療抵抗性の側頭葉てんかんに対する脳外科治療によって切除された海馬組織に対して，免疫組織学的な手法を用い，ニューロペプチド Y，ソマトスタチン，P 物質やダイノルフィンなどさまざまな神経ペプチドの局在がしらべられている[24]．それによれば歯状回顆粒下層におけるペプチド作動性ニューロンの脱落と，歯状回分子層へのペプチド作動性ニューロンの軸索発芽が海馬硬化と関連している可能性があるとされる．一方海馬硬化は低酸素状態，乳幼児期の中毒ないし脱水状態などによって生じることが以前より知られており，またこの病変を認めても臨床的にてんかんを示さない例も少なくない．さらに海馬硬化が側頭葉てんかんの原因であるかあるいは結果であるかについてもいまだ一定の結論には達していないが[25,26]，ラットを用いた実験では，発作重積状態によって海馬硬化が生じ，慢性に発作を反復するのみでは生じないという[27]．最近では海馬以外の部位も含めて，内側側頭葉硬化（mesial temporal sclerosis）という表現もよく用いられるが，従来神経生理学の分野で注目されてきた扁桃核についての病理学検索は少なく[28]，その病変の程度は海馬硬化とは必ずしも相関しないともいわれる．今後は剖検脳も含めて扁桃核もしらべることが，発作焦点をより明確にするためにも不可欠であろう．

てんかん発作に続発する病変

てんかん発作に続発する病変として，病因的には以下のものが挙げられる[17]．すなわち，

1）発作重積状態により生じる神経細胞の急性病変

神経細胞体は全体に萎縮し，好酸性（ヘマトキシリン・エオジン染色で赤く染まる）の染色態度を示し，核は濃染する．

2）慢性に反復する発作により生じる神経細胞脱落および反応性グリオーゼ（線維性星状膠細胞の増殖）

小脳をはじめとして視床，大脳皮質，下オリーブ核などで認められる．グリア染色により大脳皮質第I層に強いグリオーゼを見出すことが多く，これは Chaslin の辺縁グリオーゼ（Randgliose）として有名である．また重積に至らないような全般性の発作でも脳の発達に影響を及ぼすことが動物実験で確かめられている[29]．

3）発作による転倒などにもとづく脳の外傷性変化

陳旧性の脳挫傷が多く，前頭葉眼窩面，前頭極および側頭極や側頭葉下面に好発する．外傷後に発症するてんかんとの鑑別が困難な場合がある．

4）治療により生じる障害

抗てんかん薬であるフェニトインは脳に著しい変性を生じる可能性があり，以前よりこの薬物の中毒で小脳失調などの神経症状やその他の臨床症状とともに神経病理学的変化が認められたとの報告は少なくない．所見としては，小脳プルキンエ細胞の脱落，（プルキンエ細胞層に存在する）ベルクマングリアの増生，小脳分子層のグリオーゼ，小脳髄樹の部分的な髄鞘脱落とグリオーゼ，小脳歯状核周辺白質の軽度グリオーゼ，延髄下オリーブ核神経細胞の中等度脱落とグリオーゼ，延髄楔状束核におけるスフェロイド（軸索腫脹）の出現などが代表的である．動物実験でも小脳プルキンエ細胞と深部神経核の変性，神経終末部の腫脹が見出されている[30,31]．

おわりに

最近てんかんの分子遺伝学的研究が盛んに行われ，新たな知見が集積されつつある[32]．

本綜説ではてんかんで近年注目されている事柄を神経病理学的な面に限り概説した．今回は触れなかったが，てんかん患者の突然死は決してまれではない．入浴中の溺死など明らかな外因死と見なされるものは発作が原因であると推定されるが，目撃者が不在で，状況が不明な場合には，死因として発作重積状態による死亡ないし心

臓死などとされることが多い．この問題に関する研究はこれまで十分とはいえず[17]，今後解明すべき課題といえよう．てんかんは従来精神神経科で取り扱われることが多かったが，現在では神経内科，脳神経外科，小児科など多くの科で診療が行われている．神経病理学を含め，てんかんの研究がよりいっそう進展し，てんかんの本態の解明に少しでも近づき，わが国に約100万人いるとされる[1]患者のQOLが改善するよう願っている．

謝　辞

本綜説を記すにあたってご協力いただいた，独立行政法人国立病院機構下総精神医療センターの織田辰郎副院長，堀宏冶臨床研究部長（慶應義塾大学医学部非常勤講師），女屋光基研究検査科長兼臨床研究部神経病理研究室長（慶應義塾大学医学部非常勤講師）ならびに中根潤リハビリテーション科医長に感謝いたします．

引用文献

1) 大熊輝雄：てんかん．現代臨床精神医学（大熊輝雄著）．金原出版，p219, 2002
2) Commission on Classification and Terminology of the International League Against Epilepsy：Proposal for revised classification of epilepsies and epileptic syndromes. Epilepsia 30：389-399, 1989
3) Alzheimer A：Die Gruppierung der Epilepsie. Allgemeine Z Psychiatrie 64：418-448, 1907
4) Veith G, Wicke R：Cerebrale Differenzierungsstoerungen bei Epilepsie. Jahrbuch. Koln-Opalden, Westdeutscher Verlag, p. 515-534, 1968
5) Nordborg C, Sourander P, Silfvenius H et al：Mild cortical dysplasia in patients with intractable partial seizures：a histological study. Adv Epileptol, Vol. 16. (Ed) Wolf P, Dam M, Janz D, Dreifuss FE, Raven Press, New York, p. 29-33, 1987
6) 新井信隆：難治てんかんの外科病理学．神経進歩，44：124-133, 2000
7) Kasper BS, Stephan H, Buchfelder M, Paulus W：Temporal lobe microdysgenesis in epilepsy versus control brains. J Neuropathol Exp Neurol 58：22-28, 1999
8) Emery JA, Roper SN, Rojiani AM：White matter neuronal heterotopia in temporal lobe epilepsy：a morphometric and immunohistochemical study. J Neuropathol Exp Neurol 56：1276-1282, 1997
9) Arai N, Umitsu R, Komori T, Hayashi M, KurataK, Nagata J, Tamagawa K, Mizutani T, Oda M, MorimatsuY：Peculiar form of cerebral microdysgenesischaracterized by white matter neurons with perineuronaland perivascular glial satellitosis：a study using a variety of human autopsied brains. Pathology International 53：345-352, 2003
10) Taylor DC, Falconer MA：Focal dysplasia of the cerebral cortex in epilepsy. J Neurol Neurosurg Psychiatry 34：369-387, 1972
11) Palmini A, Andermann F, Olivier A, Tampieri D, Robitaille Y, Andermann E, Wright G：Focal neuronal migration disorders and intractable partial epilepsy：a study of 30 patients. Ann Neurol 30：741-749, 1991
12) Duong T, De Rosa MJ, Poukens V, Vinters HV, Fisher RS：Neuronal cytoskeletal abnormalities in human cerebral cortical dysplasia Acta Neuropathol 87：493-503, 1994
13) Vinters HV, Fisher RS, Cornford ME, Mah V, Secor DL, De Rosa MJ, Comair YG, Peacock WJ, Shields WD：Morphological substrates of infantile spasms：studies based on surgically resected cerebral tissue. Childs Nerv Syst 8：8-17, 1992
14) Vital A, Marchal C, Loiseau H, Rougier A, Pedespan JM, Rivel J, Vital C：Glial and neuroglial malformative lesions associated with medically intractable epilepsy. Acta Neuropathol 87：196-201, 1994
15) Yagishita A, Arai N, Maehara T, Shimizu H, Tokumaru AM, Oda M：Focal cortical dysplasia：appearance on MR images. Radiology 203：553-559, 1997
16) Srikijvilaikul T, Najim IM, Hovinga CA, Prayson RA, Gonzalez-Martinez J, Bingaman WE：Seizure outcome after temporal lobectomy in temporal lobe cortical dysplasia. Epilepsia 44：1420-1424, 2003
17) Honavar M, Meldrum BS：Epilepsy. Greenfield's Neuropathology, 7th ed. Volume I. (Ed) Graham DI, Lantos PL, Arnold, London, p.899-941, 2002
18) Bouchet C, Cazanveieih M：De l'épilepsie considervée dans ses rapports avec l'aliénation mentale：recherche sur la nature et le siège de ces deux maladies. Arch Gén Méd 9：510-542, 1825
19) Sommer W：Erkrankung des Ammonshorns als aetiologisches Moment der Epilepsie. Arch Psychiatr Nervenkr 10：631-675, 1880
20) Lorente de Nó RI：Studies on the structure of the cerebral cortex, II：continuation of the study of the ammonic system. J Psychol Neurol(Leipzig) 46：143-177, 1934
21) Bratz E：Ammonnshornbefunde bei Epileptikern. Arch Psychiatr Nervenkr 32：820-835, 1899
22) Meencke HJ, Veith G：Hippocampal sclerosis in epilepsy. Epilepsy Surgery. (Ed) Luders HO, Raven Press, New York, p.705-715, 1991
23) Bruton CJ：The Neuropathology of Temporal Lobe Epilepsy. Oxford University Press, Oxford, 1988
24) de Larerolle NC：The pathology of the epilepsies：insights from pathology to mechanisms of causation of temporal lobe epilepsy. Pediatric Epilepsy：Diagnosis and Therapy. (Ed) Pellock JM, Bourgeois WED,

Demos, New York, p.45-60, 2001
25) Mathern GW, Babb TL, Leite JP, Pretorius K, Yeoman KM, Kuhlman PA：The pathogenic and progressive features of chronic human hippocampal epilepsy. Epilepsy Res 26：151-161, 1996
26) Sutula TP, Pitkanen A：More evidence for seizure-induced neuron loss：is hippocampal sclerosis both cause and effect of epilepsy? Neurology 57：169-170, 2001
27) Gorter JA, Pereira PMG, van Vilet EA, Aronica E, da Silva FHL, Lucassen PJ：Neuronal cell death in a rat model for mesial temporal lobe epilepsy is induced by the initial status epileticus and not by later repeated spontaneous seizures. Epilepsia 44：647-658, 2003
28) Wolf HK, Aliashkevich AF, Blumcke I, Wiestler OD, Zentner J: Neuronal loss and gliosis of the amygdaloid nucleus in temporal lobe epilepsy. A quantitative analysis of 70 surgical specimens. Acta Neuropathol 93: 606-610, 1997
29) Gong Z, Obenaus A, Li N, Sarty GE, Kendall EJ: Recurrent nonstatus generalized seizures alter the developing brain. Epilepsia 44：1380-1387, 2003
30) 武市昌士：慢性アレビアチン中毒ラット小脳に出現する異常軸索の生成に関する電子顕微鏡学的検討．神経進歩，21：559, 1977
31) 武市昌士：慢性アレビアチン中毒ラット小脳に出現する異常軸索の晩期変化像に関する電顕学的検討．神経進歩，22：547-548, 1978
32) 廣瀬伸一：てんかんの分子生物学．精神経誌，105：407-412, 2003