慶應義塾大学学術情報リポジトリ
Keio Associated Repository of Academic resouces

Title	膝関節靭帯損傷
Sub Title	
Author	松本, 秀男(Matsumoto, Hideo)
Publisher	慶應医学会
Publication year	2003
Jtitle	慶應医学 (Journal of the Keio Medical Society). Vol.80, No.3 (2003. 9) ,p.77- 85
JaLC DOI	
Abstract	
Notes	講座
Genre	Journal Article
URL	https://koara.lib.keio.ac.jp/xoonips/modules/xoonips/detail.php?koara_id=AN00069296-20030900-0077

慶應義塾大学学術情報リポジトリ(KOARA)に掲載されているコンテンツの著作権は、それぞれの著作者、学会または出版社/発行者に帰属し、その権利は著作権法によって保護されています。引用にあたっては、著作権法を遵守してご利用ください。

The copyrights of content available on the KeiO Associated Repository of Academic resources (KOARA) belong to the respective authors, academic societies, or publishers/issuers, and these rights are protected by the Japanese Copyright Act. When quoting the content, please follow the Japanese copyright act.

慶應医学・80(3)：77～85，2003

講　　座

膝関節靭帯損傷

慶應義塾大学医学部整形外科学教室
松本秀男（まつもと ひでお）

Key Word： knee joint, ligament, joint instability, conservative treatment, reconstruction

概　念

膝関節の運動範囲は極めて大きく，屈伸運動は起立時の完全伸展位（0°）から正座ができる深屈曲位（約150°）に及ぶ．更に，女子，小児などでは正常でも20°程度の過伸展が可能なこともある．また，屈曲位では脛骨の骨軸を中心に回転する回旋運動などのより複雑な動きも可能である．この様に大きな可動性を持つ膝関節は，その一方で起立や歩行に伴い全身の体重を支える必要があるため，荷重に耐える十分な安定性も要求される．特にスポーツ活動時には強大な外力が加わるため，膝関節の安定性は極めて重要である．膝関節ではこの関節安定性は主として靭帯や関節包，関節周囲の筋群等の軟部支持組織により確保されている[1~4]．特に内側側副靭帯（MCL），外側側副靭帯（LCL），前十字靭帯（ACL），後十字靭帯（PCL）の4つの靭帯は膝関節の安定性に不可欠である（第1図）．従って，これらの膝関節靭帯が損傷されると，その種類や程度により様々な関節不安定性が惹起される．本稿では，この膝関節靭帯の機能解剖学と靭帯損傷の病態や診断，治療法について解説する．

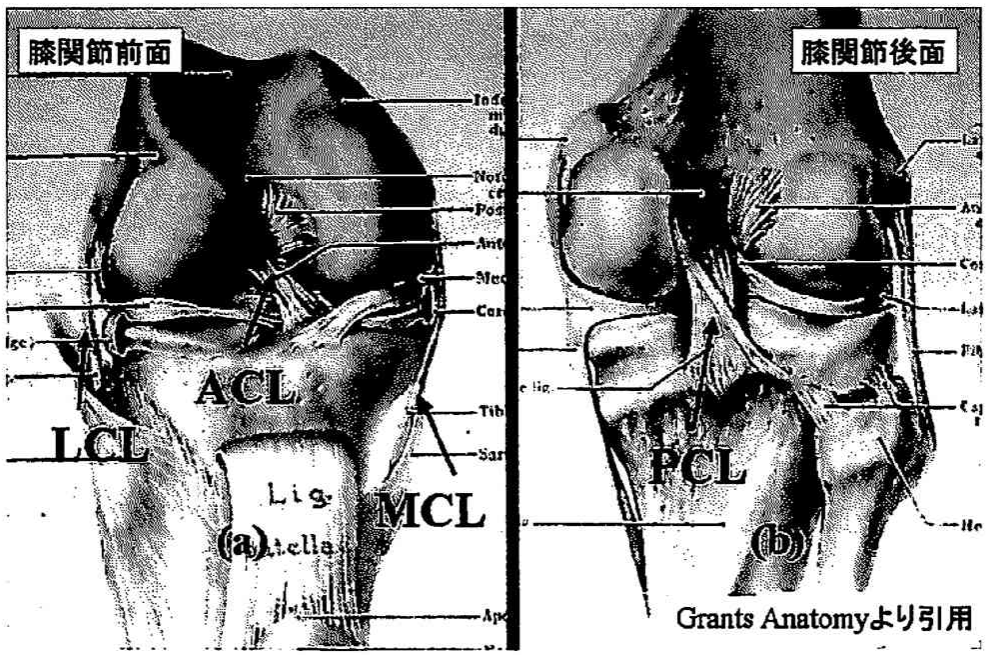

第1図　膝関節の解剖．(a)：膝関節前面，(b)：膝関節後面．MCL：内側側副靭帯，LCL：外側側副靭帯，ACL：前十字靭帯，PCL：後十字靭帯．文献3を改変．

膝関節靭帯の解剖と機能

1. 内側側副靭帯（MCL）

大腿骨内側上顆から脛骨内側部の鵞足（屈筋腱付着部）の下に付着する薄く幅をもった靭帯で膝関節の内側を這う様に走行する．膝関節に外反力が加わると緊張し，これを制御する．また，脛骨のやや前方よりに付着するため脛骨の外旋に対する制御機能も有する．膝関節伸展位で最も緊張が強く，屈曲位ではやや弛緩する．また，MCL の大腿骨付着部は糸巻状の構造をしており，膝関節を屈曲すると MCL を巻き上げる様に動くため，膝関節のほぼ全可動域である程度の緊張を保っている．内側半月板にも線維を送り，内側半月板の制動にも関与している．

2. 外側側副靭帯（LCL）

大腿骨外側上顆から腓骨頭に大腿二頭筋に包まれるように付着する細い筒状の靭帯で大腿骨および脛骨の外側縁とはやや離れて走行する．膝関節の伸展位では緊張が強く，内反および外旋を制御する．膝関節を屈曲すると，その緊張性は急激に低下するが，ある程度の内反や外旋に対する制御作用はすべての可動域で認められる．MCL と異なり外側半月板との線維性の連続は極めて粗である．

3. 前十字靭帯（ACL）

膝関節内の大腿骨外側顆の内壁から関節の中心を前方に向かって走行し，脛骨顆間部前方に扇状に付着する靭帯である．伸展位では脛骨関節面と約 30°の角度をもっているが，膝関節を屈曲すると徐々に後方に倒れ，90°屈曲位では脛骨関節面とほぼ平行になる．前内側線維と後外側線維と呼ばれる走行の異なる 2 つの線維束からなり，膝関節の屈伸に伴って 2 つの線維束間の緊張が徐々に移り変わることにより，すべての運動範囲で緊張する．脛骨の前方変位および内旋を制御する．

4. 後十字靭帯（PCL）

膝関節内の大腿骨内側顆の内壁から脛骨顆部後方に付着する靭帯で，大腿骨内側顆の内壁を這う様に後方に向かって走行する．ACL に比べほぼ 2 倍の太さを有している．膝関節のほぼ全可動域で緊張し，脛骨の後方変位および内旋を制御する．

膝関節靭帯損傷の症状

1. 急性期の症状

膝関節靭帯損傷はスポーツ外傷，交通事故，高所よりの落下など，様々な原因で生じ得るが，スポーツ外傷では単独の靭帯損傷が多く，交通事故では加わる外力が大きく複雑なため，複合靭帯損傷になることが多い．どの靭帯がどの程度損傷するかは，加わった外力の方向や強さ，速さ，受傷時の膝関節の屈曲角度や回旋角度などによって様々である．また，靭帯ばかりではなく，骨折や軟骨損傷，半月板損傷を合併することもしばしばある．いずれにせよ，受傷後の急性期には損傷部位からの出血などにより腫脹が強く，疼痛のために歩行できなくなることが多い．特に膝関節内に存在する ACL や PCL の損傷では関節腔内に出血するため，通常，著しい腫脹（関節内出血）とそれに伴う強い疼痛を認める．この関節内出血は受傷後 2〜3 時間経ってから徐々に出現することもある．この急性期の腫脹は通常，受傷後 1〜2 週経つと徐々に消退し，出血も吸収される．これに伴って疼痛も軽減し，関節可動域も改善する．しかし，これは損傷した靭帯が修復された訳ではなく，急性期の炎症所見が鎮静化したのであり，損傷した靭帯の種類により，様々な関節不安定性が残る．

2. 内側側副靭帯（MCL）損傷の症状

膝関節靭帯損傷の中で最も頻度が高く，膝関節を過度に外反する力が加わると損傷する．スポーツ中に膝が身体の内側に入った状態で転倒した際などに受傷すること多い．特にスキー外傷では下腿の回旋がスキー板によって制限されているため，脛骨内旋位で転倒すると，膝が固定されて逃げられないため，MCL 損傷が生じ易い．損傷部付近の強い圧痛と腫脹を認め，膝関節を外反強制すると膝関節内側の MCL に沿って疼痛を訴える．大腿骨付着部での損傷が多く，その際には付着部の疼痛を訴える．通常は炎症の鎮静化に伴い圧痛，外反時痛ともに徐々に軽減するが，付着部の圧痛は比較的長期に残存することが多い．

MCL は周囲を比較的血行のよい軟部組織に囲まれているため，自然修復能力が高く，経時的に修復され不安定性が改善する症例もあるが，最終的にはある程度の外反不安定性が残存する症例が多い．自覚的には運動をする際に「膝の内側がカクカク開くような不安定感」を訴える．MCL 損傷に伴う外反不安定性はその程度により I 度〜III 度に分類されている．I 度は MCL 付着部（通常は大腿骨付着部）に圧痛や腫脹を認めるが不安定性を

認めないもので，MCL の部分断裂であると考えられている．II 度は完全伸展位では不安定性を認めないが，30°屈曲位では外反不安定性を認めるもので，通常の MCL 単独損傷はこれに属することが多い．III 度は完全伸展位，30°屈曲位とも外反不安定性を認めるもので，ACL や PCL 損傷を合併している重度の損傷であることが多い．

3. 外側側副靭帯（LCL）損傷の症状

膝関節靭帯 4 本の中で，その損傷頻度が最も少ない．LCL 損傷は膝関節に過度の内反力が加わると受傷するが，通常のスポーツ外傷では膝関節に加わる内反力は股関節が内旋することにより逃げてしまうため LCL の損傷は起こりにくい．逆に，比較的多いのがオートバイ乗車中の交通外傷である．オートバイは膝関節の内側に大きなエンジンが存在するため，股関節の内転，内旋が制限され，この状態で転倒すると膝関節に内反力が加わりやすい．いずれにせよ，交通事故による外傷は重篤なものが多く，LCL が単独で損傷されることは稀で，ACL や PCL 損傷，更には様々な骨折などを合併することが多い．LCL 損傷そのものの症状は，あぐらをかくような動作またはスポーツにおけるカッティング動作時に関節の不安定感を訴えることが多い．

4. 前十字靭帯（ACL）損傷の症状

MCL 損傷に次いで頻度の高い靭帯損傷であり，スポーツ活動の継続に大きな支障を来すことが多い．脛骨に過度の前方引き出し力が加わった場合，膝関節が過伸展された場合などにも受傷するが，膝関節に過度の回旋力（内旋）が加わって受傷することが多いとされている．従って，スポーツ外傷が圧倒的に多く，ジャンプの着地時などに膝をひねった際に受傷する．ACL は膝関節内に存在するため，損傷すると関節内出血を来すことが多いが，通常は受傷後 1～2 週間で，腫脹や疼痛は軽減し可動域も改善する．ACL 損傷に伴う関節不安定性は，脛骨全体が大腿骨に対し前方に変位する前方不安定性と脛骨外側顆が回旋しながら前方亜脱臼する前外側不安定性が知られている．この内，自覚的には前外側不安定性が問題となり，ジャンプの着地時などに giving way と呼ばれる「膝がはずれる感じ」を訴える．また，ACL 損傷の問題点は靭帯損傷に伴う不安定性だけでなく，この giving way により，関節軟骨や半月板の損傷が生じ，更にこれが繰り返されると二次性の変形性膝関節症に移行することである．

5. 後十字靭帯（PCL）損傷の症状

脛骨に過度の後方引き出し力が加わることにより受傷する．スポーツ活動中の受傷もしばしば見られるが，半数以上は交通外傷である．乗用車に乗車中に追突し，ダッシュボードが下腿の中枢部にあたり脛骨が後方に押し込まれて受傷する dashboard injury が有名である．交通事故が多いため，様々な合併損傷に注意する必要がある．ACL 損傷と同様，関節内出血を来すことが多いが，受傷後 1～2 週間で鎮静化する．PCL 損傷に伴う関節不安定性は，脛骨全体が大腿骨に対し後方に変位する後方不安定性である．徒手的に不安定性が大きいわりには ACL 損傷に比べ，自覚的には不安定感を訴えることが少なく，後方不安定性を残したままスポーツ活動を継続していることも多い．しかし，中には階段昇降などで不安定感を訴える症例も存在する．ACL 損傷に比べ，二次的な関節軟骨や半月板の損傷頻度，変形性関節症への移行頻度は低い．

靭帯損傷の診断

先に述べた如く，膝関節靭帯損傷の主な症状は関節不安定性であり，損傷靭帯の組み合わせによって様々な種類の不安定性が惹起される．従って靭帯損傷の診断には MRI などの補助診断も有効ではあるが，最も基本となるのは徒手検査により不安定性を把握することである．

1. 外反不安定性

膝関節外反不安定性は膝関節に外反力が加わった際に内側関節裂隙（すきま）が開大するような不安定性である[6]．徒手検査は完全伸展位と軽度屈曲位（20°～30°）で行う．完全伸展位では ACL や PCL，関節包などの緊張も高くなるため，MCL 単独損傷では陽性となりにくく，軽度屈曲位でのみ認められることが多い．ACL 損傷，PCL 損傷，またはその両者を合併すると外反不安定性は極めて高度になり，完全伸展位，軽度屈曲位ともに陽性になることが多い．

2. 内反不安定性

膝関節内反不安定性は膝関節に内反力が加わった際に外側関節裂隙が開大するような不安定性である[6]．LCL ばかりでなく，ACL，PCL，更に膝窩筋腱の損傷を伴うことが多い．徒手検査は完全伸展位と軽度屈曲位（20°～30°）で行う．膝関節完全伸展位では ACL や PCL，関節包などの緊張も高くなるため，LCL 単独損傷では内反不安定性が出にくい．軽度屈曲位における内

反不安定性が検出されればLCL損傷を疑うが，強い不安定性を認める場合にはACL損傷，PCL損傷，または膝窩筋腱損傷の合併を念頭に置く必要がある．

3. 前方不安定性

膝関節前方不安定性は脛骨に前方引き出し力が加わった際に脛骨が大腿骨に対して前方変位する不安定性である．徒手検査では軽度屈曲位（20°～30°）で行うLachman testと90°屈曲位で行うanterior drawer test（ADT）で検出する．ACLは全可動域で比較的よく緊張性を保つため，通常ACL損傷では，いずれのtestも陽性となる．しかし，損傷ACLが顆間窩やPCLに癒着したり，関節内の線維組織の二次的な肥厚を認める様な症例では一方のtestが陰性に出ることがある．また，ACL損傷にしばしば合併する半月板のバケツ柄損傷が存在すると，その嵌頓のために前方不安定性が検出しにくいこともある．

4. 後方不安定性

膝関節後方不安定性は脛骨に後方引き出し力が加わった際に脛骨が大腿骨に対して後方変位する不安定性である．徒手検査では軽度屈曲位（20°～30°）での脛骨後方不安定性みるreverse Lachman testと90°屈曲位でのposterior drawer test（PDT）で検出する．PCLもACLと同様，全可動域で比較的よく緊張するため，通常PCL損傷では上述したtestのいずれもが陽性となる．しかし，十分な筋弛緩の得られない例や関節内の癒着を認めるような症例では，すべてが陽性にならないこともある．また，PCL損傷による後方不安定性とACL損傷による前方不安定性の鑑別が難しい症例があり，その際には重力による脛骨の後方変位の左右差を比べるposterior saggingの有無が重要な決め手になる．

5. 前外側回旋不安定性

膝関節を外反力下に屈伸すると，軽度屈曲位で脛骨外顆の急激な前方亜脱臼が起こる現象である[7]．ACL損傷患者が「膝が抜ける」と訴える不安定感を最もよく再現する不安定性と考えられている．徒手検査としてpivot shift test[8]，jerk test，N-testなど様々な方法が考案されている．Pivot shift testは膝関節伸展位から外反トルク下に膝関節を徐々に屈曲させ，徐々に前方亜脱臼した脛骨が軽度屈曲位で急激に整復される現象を見るものであり，逆にjerk testは膝関節を屈曲位から徐々に伸展させ，軽度屈曲位における脛骨の急激な前方亜脱臼を見るものである．いずれのtestも屈伸の方向は異なるものの，同じ現象を検出するものである．

6. 前内側回旋不安定性

元来は前方引き出しに際し，脛骨が外旋しながら前方へ変位することを意味したが[9]，現在では脛骨外旋位にお



第2図　膝関節不安定性測定装置（KT-2000）による前方不安定性の測定．脛骨中枢部に前後方向の力を定量的に加え，その際に生じる脛骨の大腿骨に対する変位を測定する．

ける前方引き出し兆候を指すことが多い．徒手検査では膝関節 90°屈曲位で下腿を外旋位で固定して前方引き出しテストを行う．現在ではその臨床的意義はあまり重用視されていない．

7. 後外側回旋不安定性

脛骨が外旋しながら後方に変位する不安定性である．徒手検査では膝関節 90°屈曲位で下腿を外旋しながら後方引き出しテストを行う．PCL 及び後外側支持機構（膝関節の後外側に存在する LCL，膝窩筋腱，弓状靭帯などの総称）の損傷が関与すると言われている[10]．

8. 不安定性の定量化

上述したように膝関節不安定性は通常徒手検査により評価されている．徒手検査は被検者の筋緊張を感知したり，屈曲角度や引き出し力を微妙に調節しながら症例ごとにきめの細かい検索をすることが可能であるが，一方で客観性に欠ける欠点がある．これまで，関節不安定性の定量化には外力を加えながら単純 X 線を撮影するストレス X 線撮影が用いられてきたが，近年，様々な膝関節不安定性測定装置が開発されている．不安定性測定装置には外力（力またはトルク）を定量的に加え，その際に生じる不安定性を X 線計測するもの[11]，②加える外力と不安定性の測定のいずれも装置で行うもの[12~13]（第 2 図），③一定の外力下に膝関節を屈伸させ，その際に生じる膝関節運動の変化を測定するもの[14]がある．

靭帯損傷の治療

1. 急性期の治療

靭帯損傷後の急性期に最も大切なことは組織の損傷が拡大するのを防ぎながら，急性炎症症状を鎮めることである．かつては，膝関節靭帯損傷は急性期に緊急手術を行い，靭帯の縫合や再建が行われたが，この時期に手術操作を加えると，外傷による侵襲に更に手術侵襲が加わるため，可動域制限を残す症例が多い．従って，膝関節脱臼に伴う靭帯損傷（第 3 図）で徒手的に整復が不能な場合や血管損傷など緊急を要する場合でなければ，急性期の炎症症状がおさまってから手術を行う．一般に「靭帯損傷」→「歩行不能」→「緊急手術」という連想をする患者は決して少なくない．靭帯損傷受傷直後の急性期には，関節の腫脹も著しく疼痛も強いため，早期の手術を求める患者もいる．しかし，急性期に手術を行うと可動域制限を来すことが多いこと，炎症所見が鎮静化すれば，疼痛，腫脹とも徐々に軽減し，その後に手術を行った方が成績が良いことをよく説明することが大切である．

まず，ACL 損傷や PCL 損傷などで関節内出血を認める場合には，これを穿刺する．穿刺液は新鮮靭帯損傷で

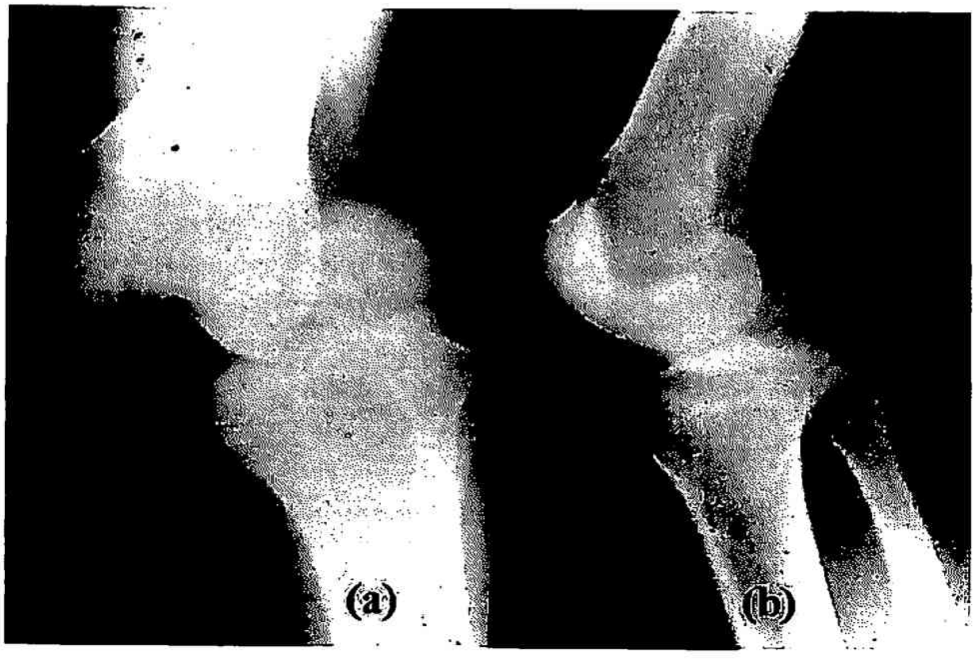

第 3 図　膝関節脱臼．脛骨は大腿骨の関節面から完全に逸脱している．この様な膝関節脱臼例では通常 3～4 本の靭帯損傷を合併する．

は通常血液であるが，陳旧性の靭帯損傷や半月板損傷では黄色い関節液であることもあり，穿刺液の性状も診断に有用である．関節穿刺により腫脹が軽減し，疼痛が少し改善したところで，徒手検査により関節不安定性を可能な範囲で確認する．急性期には腫脹や疼痛が完全には除去出来ないため，十分な徒手検査が出来ず，確定診断が得られないこともある．しかし，無理な徒手検査は靭帯の損傷をかえって悪化させる場合があるので行わず，その際には急性期の炎症所見が鎮静化してから，改めて正確な診断を下す必要がある．更に，合併する骨折などを確認するため，単純X線写真の撮影は行っておく．

骨折を伴っている場合や，損傷組織が広範囲に及ぶ場合にはギプスなどによる外固定を要することがある．急性期のギプス固定は腫脹が強くなると患肢は相対的に圧迫され，循環障害や神経障害を来す可能性があるので注意を要する．疑わしい場合には，すぐにギプス固定を除去する．単独の靭帯損傷では，通常支柱付サポーターなどの装具を装着して，ある程度関節を運動させながら，損傷靭帯の二次損傷を予防する．損傷靭帯の種類により様々なタイプのブレースが開発されている．また，腫脹が強い場合は，松葉杖を処方して患肢は免荷とする．消炎鎮痛剤を投与し，就寝時には患肢を高挙してアイシングを行うなど，腫脹を早期に軽減させる処置も大切である．

この時期に特に大切なことは患肢の安静や免荷により筋萎縮が急激に進むので，可能な限り筋力訓練を行うことである．通常，関節を動かしながら行う筋力訓練は損傷部を刺激し，靭帯損傷を悪化させる可能性があるので，患肢を伸展位のまま足部におもりを乗せて挙上するなど，等尺性の筋力訓練が有効である．

この急性期の腫脹は受傷後1〜2週経つと徐々に消退し，出血も吸収される．これに伴い疼痛も軽減し，関節可動域も改善する．しかし，これは損傷した靭帯が修復された訳ではなく，急性期の炎症が鎮静化したのであり，靭帯損傷に伴う関節不安定性が残る．先に述べた如く，受傷直後には疼痛や腫脹のために正確な診断が下せないことがあり，この時期に再度徒手検査などを行って，損傷靭帯の種類，程度などを再確認する．残った関節不安定性の程度と患者の職業，活動性，将来の希望などを考慮して，その後の治療方針を決定する．

2. 靭帯損傷に対する保存療法

靭帯損傷に対する保存療法は2つの目的に大別される．一つは新鮮靭帯損傷に対して，これを修復させることを目的とした積極的保存療法であり，もう一つは靭帯損傷によって生じた関節不安定性を筋力トレーニングなどで代償する対症療法である．

古くからMCL損傷に対しては積極的保存療法が行われてきた．MCLは周囲に比較的血行のよい軟部組織が豊富にあり，自然修復機転が働きやすいため，受傷直後から伸展位または軽度屈曲位で2〜3週間のギプス固定が行われることが多い．受傷直後の出来るだけ早い時期に治療を開始し，損傷靭帯の修復を促すことが大切である．また，近年，関節の屈伸運動をさせながら外反力のみを予防する装具も開発されている．いずれにせよ，固定期間中は筋力低下が急激に進行するので，可能な限り早く，大腿四頭筋訓練などを開始することが大切である．しかし，初期には腫脹や疼痛が強いので，軽度屈曲位での等尺性運動訓練に留め，炎症所見の改善を見ながら徐々に強化する．また，急性期に無理な可動域訓練を行うと損傷部の新たな出血などにより靭帯の付着部に異所性骨化などを生じ，かえって可動域制限が強くなることがある．従って，この大腿骨付着部の腫脹や熱感などの炎症所見を認める場合には，可動域訓練は愛護的に行う．受傷後3〜4週で，装具を装着し，関節不安定性の経過を観察しながら徐々に日常生活，スポーツ活動に復帰させる．外反不安定性の残存のために十分な復帰ができない時は手術療法も考慮する．

一方，ACLやPCLは自然修復機転がほとんど働かないとされてきたが，近年，これらも修復される可能性があることが指摘され，ACL損傷やPCL損傷に対しても積極的保存療法が試みられている．可動域は確保しながら，ACL損傷に対しては脛骨の前方変位を予防する装具が，PCL損傷に対しては脛骨の後方変位を予防する装具が開発されている．いずれも，受傷後なるべく早期から装着を開始し，筋力低下を予防しながら，靭帯の修復を待つ．しかし，関節不安定性の残存する症例も多い．

一方，陳旧性靭帯損傷に対して行われる保存療法は新鮮損傷に対して行われる様な靭帯の修復を目的とするものではなく，靭帯損傷によって生じた関節不安定性を筋力強化などにより補うことを目的とした対症療法である．ACL損傷に伴う関節不安定性は活動性の高い症例では保存療法は難しいが，MCL損傷やPCL損傷では大腿四頭筋訓練によりある程度，自覚的には関節安定性が得られる．また，いずれの靭帯損傷に対しても，その不安定性を軽減する目的で装具やテーピングなども行われる．

3. 靭帯縫合術

かつては膝関節靭帯損傷に対しては急性期に縫合術が盛んに行われた．しかし，その術後成績が安定しないこ

と，急性期の手術操作により関節拘縮を来す症例が多いこと等が報告されている．現在，周囲組織の血行が比較的豊富で組織の修復に比較的有利な MCL を除いては急性期には縫合術はほとんど行われていない．

MCL 縫合術はスポーツ選手など膝関節の十分な安定性が要求される活動性の高い症例に行われる．受傷後可及的早期に MCL の損傷部を展開し，損傷した靭帯を端々縫合する．術後は縫合部の状態や縫合強度を考慮してギプスなどにより外固定を行う．通常 1～2 週程度のギプス固定後，CPM 装置を用いて可動域訓練を開始する．腫脹がおさまったら荷重歩行を許可する．活動性の高い症例が多いため，大腿四頭筋訓練度を術直後から行い，筋力低下を最大限に予防することが重要である．

4．靭帯再建術

陳旧性の靭帯損傷では損傷靭帯は消失したり，わずかな遺残組織を残すのみであるなど，機能的な靭帯は残っていないことが多く，縫合術は不可能である．従って，その機能を回復するためには靭帯を作り直す再建術が必要となる．また，新鮮例でも前述した様に，靭帯縫合術では十分な強度が得られず，術後成績が安定しないため，MCL の修復術を除いては再建術が行われるのが一般的である．

1）手術適応

ACL 損傷では「靭帯損傷の症状」の項で述べたように，スポーツ活動中に giving way と呼ばれる「膝がはずれる感じ」を訴えたり，これを繰り返されることによって半月板損傷や軟骨損傷を合併するので，活動性の高い症例では手術が必要になることが多い．プロのスポーツ選手など活動性が極めて高く，早期のスポーツ復帰が必要な症例では，受傷後 2～3 週で急性期の炎症症状が鎮静化したら，MRI により ACL，他の靭帯，半月板等の状態を確認した後，手術を行う．スポーツ活動レベルがあまり高くない症例では，急性期の炎症症状が鎮静化したら，一度，日常生活に復帰させ，日常生活上でも，明らかな不安定性を訴える場合に手術を考慮する．日常生活では不安定性を訴えない場合には，徐々にスポーツ復帰させ，不安定性の症状がなければ筋力強化などの対症的保存療法を行う．日常生活では不安定性を訴えず，スポーツ活動のみ不安定性を訴える症例に対しては，スポーツの継続の意志が強い場合には手術を考慮する．

PCL 損傷や MCL 損傷では他覚的な関節不安定性が残っていても，自覚的に関節不安定感を訴える症例は比較的少なく，再建術の適応はより少なくなる．スポーツ活動性の高い症例でも，一度，スポーツ活動に復帰させ，靭帯損傷による訴えのために継続が困難な場合のみ再建



第 4 図　Leeds-Keio 人工靭帯．ポリエステル製でメッシュ構造を有し，その最大破断強度は約 2000N である．

第5図　Leeds-Keio 人工靭帯による ACL 再建術．ACL 遺残組織の間に人工靭帯を通し，両端をステープルで固定する．

術を行う．

2）手術方法

関節内の靭帯である ACL や PCL の再建術は通常関節鏡視下に行われる．再建に用いられる材料（再建材料）は膝関節周囲の自家組織を用いるのが一般的である．膝蓋腱の中央 1/3 を骨をつけたまま採取して用いる BTB (bone-tendon-bone) といわれる方法が主流であったが[15]，最近は膝関節の屈筋腱を用いる方法も広く用いられている[16]．また，人工靭帯（第4図）を用いる方法やハイブリッドと呼ばれる人工靭帯と自家組織を組み合わせた方法も行われている[17~18]．

手術は通常全身麻酔下に駆血帯を用いて行われる．まず，関節内を関節鏡を用いて観察し，鏡視下に合併する半月板損傷や軟骨損傷に対する処置を行う．次いで ACL，PCL のいずれも大腿骨，脛骨それぞれの骨付着部から関節外に向かって骨トンネルを作る．再建材料をこのトンネルに通し，その出口部でこれを固定する（第5図）．固定方法は用いる再建材料によって様々であり，スクリュー，ステープル，エンドボタンなどの金属が用いられることが多い．MCL と LCL は関節外靭帯であるため，MCL 再建術や LCL 再建術では，それぞれの靭帯付着部を中心に切開を行って再建術が行われるが，骨トンネルを作製して再建材料を通し，その出口部で固定を行うことは同様である．

3）術後処置および後療法

術後は再建材料の種類にもよるが，通常は装具による簡単な固定を行う．駆血帯を用いて手術を行った場合には，術後下肢のしびれを訴えるが通常長くても1週間前後で消失する．関節可動域訓練は通常手術翌日より CPM 装置を用いて開始する．荷重歩行の時期は再建材料の種類や手術侵襲等によって異なるが，通常，腫脹のおさまる術後1週程度から装具をつけて許可する．

終わりに

膝関節靭帯損傷は必ずしも手術を要するわけではなく，年齢，職業，活動レベル，生活様式，意欲などを総合的に判断して治療方針を決定することが大切である．

文　献

1) von Kahle W，他：解剖学アトラス（越智淳三訳），文光堂，1981
2) von Lanz T，他：Bein und Statik. Praktische Anatomie. (Ed) von Lanz T and Wachsmuth W. Verlag von Julius Springer, Berlin, p.202-286, 1958
3) Anderson JE：The lower limb. Grant's Atlas of

Anatomy, 8th Ed. Williams & Wilkins, Baltimore, Figure 1-129, 1983
4) 冨士川恭輔（編）：図説膝の臨床. Medical View 社, 1999
5) Hughston JC, Andrews JR, Cross MJ, Moschi A：Classification of knee ligament instabilities. Part I：The medial compartment and cruciate ligaments. J Bone Joint Surg 58A：159-172, 1976
6) Hughston JC, Andrews JR, Cross MJ, Moschi A：Classification of the knee ligament instabilities. Part II：The lateral compartment. J Bone Joint Surg 58A：173-179, 1976
7) Matsumoto H：Mechanism of the pivot shift. J Bone Joint Surg 72B：816-821, 1990
8) Galway HR, Beaupre A, MacIntosh DL：Pivot shift：A clinical sign of symptomatic anterior cruciate insufficiency. J Bone Joint Surg 54B：763-764, 1972
9) Slocum DB, Larson RL：Rotatory instability of the knee. J Bone Joint Surg 50A：211-225, 1968
10) Suda Y, Seedhom BB, Matsumoto H et al：Reconstructive treatment of posterolateral rotatory instability of the knee：A biomechanical study. Am J Knee Surg 13：110-116, 2000
11) 秋月　章, 和田忠彦, 安川幸広：膝関節前後動揺性の定量的評価法－Telos 社製器具による正常および前十字靭帯断裂膝の検討－. 関節外科, 8：463-469, 1989
12) Daniel DM, Malcom LL, Losse G, Stone ML, Sachs R, Burks R：Instrumented measurement of anterior laxity of the knee. J Bone Joint Surg 67A：720-726, 1985
13) 松本秀男, 冨士川恭輔, 竹田　毅, 他：KT-2000 による膝関節前後不安定性の評価－その有用性と限界－. 整形外科, 45：759-766, 1994
14) 金井洋夫, 森雄二郎, 山下博樹, 他：陳旧性前十字靭帯損傷膝の Pivot shift test 時における前後不安定性の検討. 日本臨床バイオメカニクス学会誌, 15：339-343, 1994
15) 黒坂昌弘, 他：膝前十字靭帯再建術. 膝蓋腱を用いる方法. OS-NOW 四肢スポーツ外傷の手術的治療（林浩一郎編）. メジカルビュー社, p.166-171, 1996
16) 前田　朗, 他：膝前十字靭帯再建術. 自家半腱様筋腱. OS-NOW 四肢スポーツ外傷の手術的治療（林浩一郎編）. メジカルビュー社, p.148-153, 1996
17) 松本秀男, 川久保誠, 大谷俊郎, 他：膝関節複合靭帯損傷再建術における再建材料の選択. 膝関節複合靭帯損傷. 骨・関節・靭帯. 10：835-840, 1997
18) 安田和則, 大越康充, 大関一覚, 他：自家腱および人工材料からなる膝十字靭帯再建用ハイブリッド代用材料の開発. 膝, 17：128-134, 1992