

Title	MRIを利用した大脳の左右中心溝長の発達計測
Sub Title	Measurement of the developmental change in the right and left central sulci of the cerebrum using MRI
Author	岡, 徳之(Oka, Noriyuki) 吉野, 加容子(Yoshino, Kayoko) 加藤, 俊徳(Kato, Toshinori)
Publisher	慶應義塾大学湘南藤沢学会
Publication year	2011
Jtitle	Keio SFC journal Vol.11, No.2 (2011. ) ,p.107- 114
JaLC DOI	10.14991/003.00110002-0107
Abstract	ヒトの脳構造の発達変化を明らかにする研究がMRIを用いて行われるようになった。運動機能は生後早期からの第一次運動野(M1)の発達に支えられている。M1の発達を反映する左右中心溝の長さ(中心溝長)は利き手に関与しているとの報告から、小児群と成人群を比較し左右中心溝長の発達変化を調べた。中心溝長は、小児群でのみ有意な左右非対称を示した。また、男性で中心溝長に有意な左右非対称を示した。中心溝長は、生活年齢や性別により利き手側よりも非利き手側の運動野の成長が促され、左右対称に近づくことが示唆された。
Notes	自由論題 研究論文
Genre	Journal Article
URL	<a href="https://koara.lib.keio.ac.jp/xoonips/modules/xoonips/detail.php?koara_id=0402-1102-0009">https://koara.lib.keio.ac.jp/xoonips/modules/xoonips/detail.php?koara_id=0402-1102-0009</a>

慶應義塾大学学術情報リポジトリ(KOARA)に掲載されているコンテンツの著作権は、それぞれの著作者、学会または出版社/発行者に帰属し、その権利は著作権法によって保護されています。引用にあたっては、著作権法を遵守してご利用ください。

The copyrights of content available on the Keio Associated Repository of Academic resources (KOARA) belong to the respective authors, academic societies, or publishers/issuers, and these rights are protected by the Japanese Copyright Act. When quoting the content, please follow the Japanese copyright act.

---

◆自由論題＊研究論文◆

# MRI を利用した大脳の 左右中心溝長の発達計測

Measurement of the Developmental Change  
in the Right and Left Central Sulci of the Cerebrum using MRI

岡 徳之

慶應義塾大学 SFC 研究所上席所員 (訪問)

Noriyuki Oka

Senior Visiting Researcher, Keio Research Institute at SFC

吉野 加容子

慶應義塾大学大学院政策・メディア研究科後期博士課程

Kayoko Yoshino

Doctoral Program, Graduate School of Media and Governance, Keio University

加藤 俊徳

株式会社脳の学校 脳環境情報部門代表

Toshinori Kato

M.D., Ph.D., Director, Department of Brain Environment Research, KATOBRAIN Co., Ltd.

ヒトの脳構造の発達変化を明らかにする研究が MRI を用いて行われるようになった。運動機能は生後早期からの第一次運動野 (M1) の発達に支えられている。M1 の発達を反映する左右中心溝の長さ (中心溝長) は利き手に関与しているとの報告から、小児群と成人群を比較し左右中心溝長の発達変化を調べた。中心溝長は、小児群でのみ有意な左右非対称を示した。また、男性で中心溝長に有意な左右非対称を示した。中心溝長は、生活年齢や性別により利き手側よりも非利き手側の運動野の成長が促され、左右対称に近づくことが示唆された。

A structural MRI study of human brain development has become popular. Motor function corresponds to the development of the primary motor area (M1) from early stages after birth. The length of the central sulcus (ILPG), linked to the development of M1, has shown some correlation of handedness. In this study, both the left and right ILPG was compared between groups of adults and infants or of each sex. There is a significant left-right asymmetry of ILPG observed in children and in male groups. This suggested that the factors such as age or sex promote the growth of ILPG in the motor area on the ipsilateral side rather than on the handed side, leading to closer right-left symmetry of ILPG.

Keywords: 大脳中心溝、中心溝長、脳発達、MRI、第一次運動野

## 1 はじめに

近年、Lifespan Development をテーマとして脳構造の成長発達、および老化を一生に渡って明らかにする脳研究が盛んに行われるようになった。1990年以前の脳構造の研究は、脳全体の一生の重量変化の研究が剖検例を用いて行われてきた (Dekaban, A.S., 1978)。しかし剖検例の検討では、検体数が少ないという問題点や、死後に脳の形状が変化するという計測限界があった。1990年以降、脳構造の成長を、磁気共鳴画像 (MRI) を用いて追跡できるようになった。MRI の計測によって、簡便性と再現性が向上したことにより、幼児脳の発達計測や (Abe, S., 2003)、左右大脳半球の非対称性 (Kertesz, A., 1990)、加齢に伴う前頭葉と側頭葉の体積変化 (Kertesz, A., 1990)、頭頂葉、後頭葉、辺縁系の体積変化 (Gonoi, W., 2010) など、胎児から超高齢者まで脳発達計測について多く報告された。近年ではコンピュータグラフィック技術の進歩によって、MRI による脳形態のグループ解析を行った結果も報告されるようになった (Toga et al., 2003)。しかし、脳形態のグループ解析は個人ごとに脳の形状が異なることや、年齢によって脳の大きさが変化するという問題があるため、脳発達計測のゴールドスタンダードはいまだ確立していない。

人間の運動機能は生後早期からの第一次運動野 (M1) の発達に支えられている。M1 においては、手の運動に関わる precentral knob (PK) の位置 (Yousry, T.A., 1997)、形態の変異性 (Caulo, M., 2007)、発達変化についての計測研究 (Okoshi, Y & Kato, T., 2011) のほか、M1 の大きさの指標となる中心溝 (Central Sulcus:CS) に関する計測研究が行われてきた。中心溝とは、大脳半球外側面に外側溝ができた後の妊娠週数 20 ~ 23 週頃に出現し (Chi JG., 1977)、随意運動を司る中心前回と触覚、温度

覚、痛覚などの体性感覚を司る中心後回とを 2 分する溝である。先行研究では、中心前回の後壁に沿う曲線の長さで定義される中心溝長 (The intrasulcal length of the posterior contour of the precentral gyrus : ILPG) は左右非対称であることが分かっている (White, L.E., 1994)。中心溝長の左右非対称と成長発達との関係については、脳の重量増加が少ない 18 歳以上 94 歳の被験者を対象にした研究において、中心溝長の左右非対称は加齢によって有意な変化を示さないことが報告されている (Li, S., 2011)。中心溝長の左右非対称は利き手や手のパフォーマンス (Amunts, K., 1996,1997) と関係することが報告されている。また、一般被験者と比べて音楽家の中心溝長は、左右非対称が小さいことが分かっている (Amunts, K., 1997)。

このように、生活経験や年齢によって、中心溝長が成長することが示唆されている。しかし、妊娠週数 20 ~ 23 週頃にできる中心溝長について、成人になるまでの中心溝長の変化を脳発達計測によって示した報告は見当たらない。そして、中心溝長の左右非対称性に対する性別の関与についても (Amunts K., 2000) 一定の見解が得られていない。したがって、本研究は 10 歳から 23 歳の被験者を対象に、発達成長及び性別による中心溝長の左右非対称性について検討した。

## 2 方法

### 2.1 被験者

本実験には同一の音楽歴、スポーツ歴が 10 年以下で、神経学的な病歴がなく、利き手が右手である 26 名の被験者が参加した。被験者は年齢ごとに小児群と成人群とに分けられた ( $p < 0.01$ ) (表 1)。本研究の実施については、株式会社脳の学校の倫理委員会にて承認された。また、全ての被験者に対して

表 1 各群の被験者の人数と年齢

	N	年齢幅 (歳)	平均年齢 (歳 ± SD)
小児群	14 (男性 11、女性 3)	10-12	11.0 ± 0.7
成人群	12 (男性 5、女性 7)	20-23	21.9 ± 1.2

\*\* :  $p < 0.01$

書面及び口頭にて説明し、実施前に了承を得た上で行った。

## 2.2 MRI 撮影条件と画像計測方法

MRI 撮影は、3 テスラ MRI 装置 (Philips 社製、3.0T-MRI Achieva3.0 Quasar Dual) を用いた。

前交連一後交連 (AC-PC) ラインに平行な水平断 T2 強調画像 (撮影条件: TR4500ms、TE130ms、Thickness 5mm、GAP0.5mm、FOV 220 × 220mm、ピクセル 0.43 × 0.43) を合計 25 枚撮影した。脳画像計測では T2 強調画像を用いて、PK の面積が最も大きく描写される画像を選択して用いた (図 1)。

AZEWIN DICOM ビューア (AZE) を用いて、M1 の大きさの指標である中心溝長を計測した。中心溝長は、中心前回後壁に沿う曲線で、中心溝の最も深い内側点から中心前回と中心後回の外側部を結んだ線までの長さとして定義した (図 2)。

計測精度を確認するために、別日に中心溝長を再計測した。観察者内相関係数は  $R = 0.87$  であった。

## 2.3 統計処理

Mann-Whitney-U-test を用いて計測に用いた選択画像の AC-PC ラインからの距離と左右の中心溝長を小児群と成人群において比較した。また、左右の中心溝長は性別間でも比較した。

## 3 結果

### 3.1 小児群と成人群間の選択画像

図 3 は中心溝長計測に用いた水平断面画像の AC-PC ラインから頭頂方向への平均距離と標準偏差を示す。小児群では計測画像は AC-PC ラインから  $47.5 \pm 3.5\text{mm}$  の位置であり、成人群では  $43.5 \pm 3.7\text{mm}$  の位置であった。成人群の方が有意に AC-PC ラインから距離が短かった ( $p < 0.05$ )。

### 3.2 全被験者での左右中心溝長の比較

図 4 は、全被験者 26 名の左中心溝長と右中心溝長の平均値と標準偏差を示す。左中心溝長は右中心

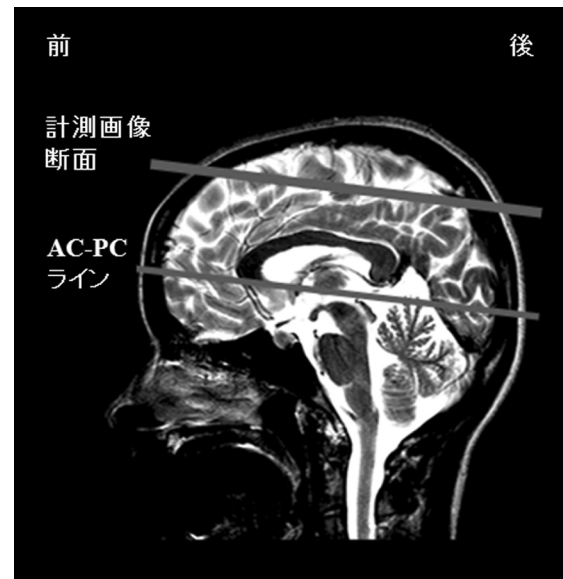
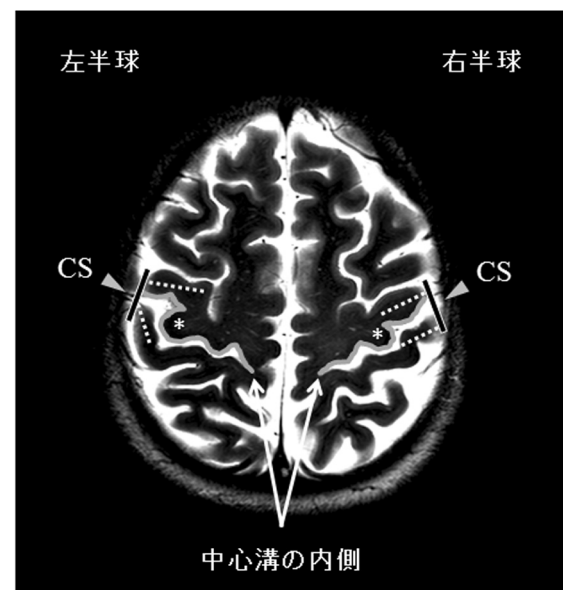


図 1 中心溝長計測の MRI 画像の選定  
計測に用いた AC-PC ラインを通過する直線に平行な水平断面画像の位置を示した。



- \* : Precentral knob (PK)
- CS: 中心溝
- 中心溝長
- 中心前回と中心後回の外側部を結ぶ線

図 2 MRI 画像上の左右中心前回 (CS) の位置と左右中心溝長の計測法

左右 PK の面積が最大になる水平断面画像を選び、M1 の大きさの指標である中心溝長を計測した。中心溝長は、中心前回後壁に沿う曲線で、中心溝の最も深い内側点から中心前回と中心後回の外側部を結んだ線までの長さとした。右大脳半球の中心溝長を右中心溝長、左大脳半球の中心溝長を左中心溝長と定義した。

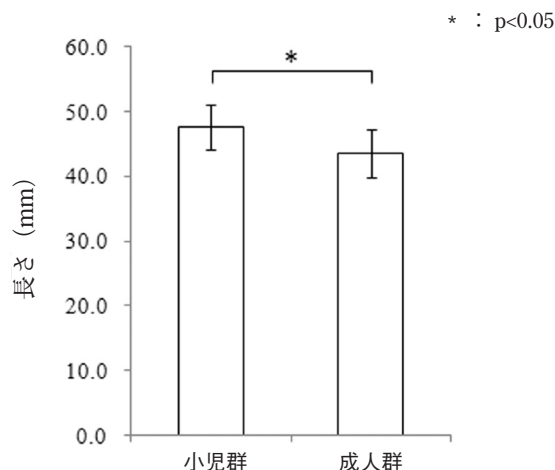


図3 中心溝長計測に用いた画像のAC-PCラインからの距離

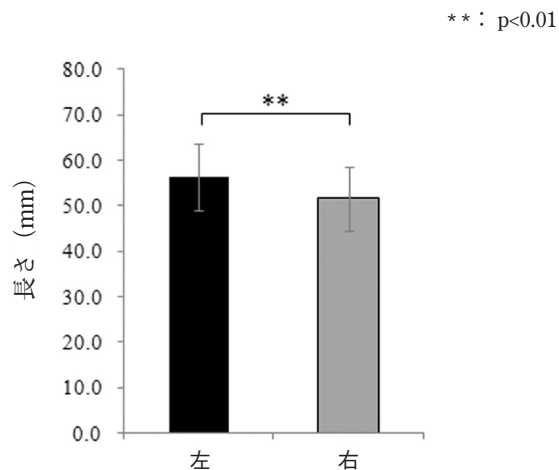


図4 全被験者 26 名の左右中心溝長の平均値の比較

溝長より有意に長かった ( $p < 0.01$ )。M1の支配領域は主に反対側の身体であるので、左中心溝長が有意に長かったことは、被験者の利き手(右)を反映した。

### 3.3 小児群と成人群の左右中心溝長の比較

図5は、小児群と成人群の左右の中心溝長の平均値と標準偏差の比較を示す。各群内で左右の中心溝長を比較すると、成人群では左右の中心溝長に有意差は無かったが、小児群では左が右よりも有意に長かった ( $p < 0.01$ )。すなわち、中心溝長の左右非対称性は、年齢によって影響されることが分かった。

図6には、小児群と成人群の代表的なMRI画像の例を示す。小児群では、左半球のPKが右半球と比べて大きく、左中心溝長が右中心溝長と比較して長い特徴があった。成人群はPKの大きさが左右同等で、中心溝長が左右で近い値を示した。

### 3.4 性別による中心溝長の比較

図7は、性別ごとの中心溝長の平均と標準偏差の値を示す。左右の中心溝長は、男性群では有意差を認めたが ( $p < 0.05$ )、女性群では有意差を認めなかった。男性群と女性群では、右中心溝長の値が同程度だったのに対し、左中心溝長が男性の方が長い特徴があった。

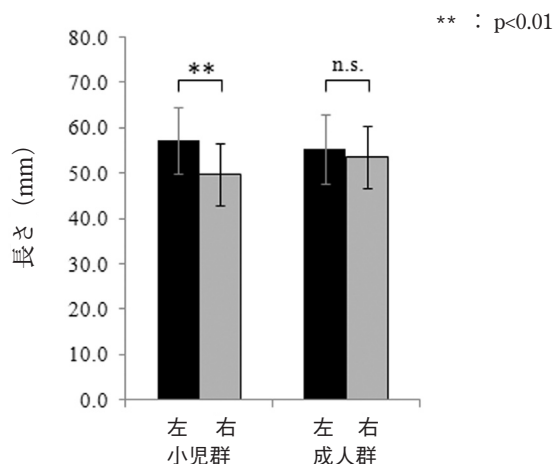


図5 小児群と成人群の左右の中心溝長の平均値の比較

## 4 考察

### 4.1 非利き手と右中心溝長の成長

本研究において、中心溝長の左右非対称は、小児群でのみ認められ、成人群では認められなかった。すなわち10代前半の小児期(本研究の小児群の平均年齢:11歳)から20代前半の成人(本研究の成人群の平均年齢:22歳)へ成長する過程で、左右の中心溝長の非対称が消失することが明らかになった。Amunts, K. (1997)は、利き手が右手で、幼児期から集中的な両手のトレーニングを受けたプロのキーボード演奏者と非演奏者(コントロール)群の中心溝長の左右非対称性について比較し、プロの



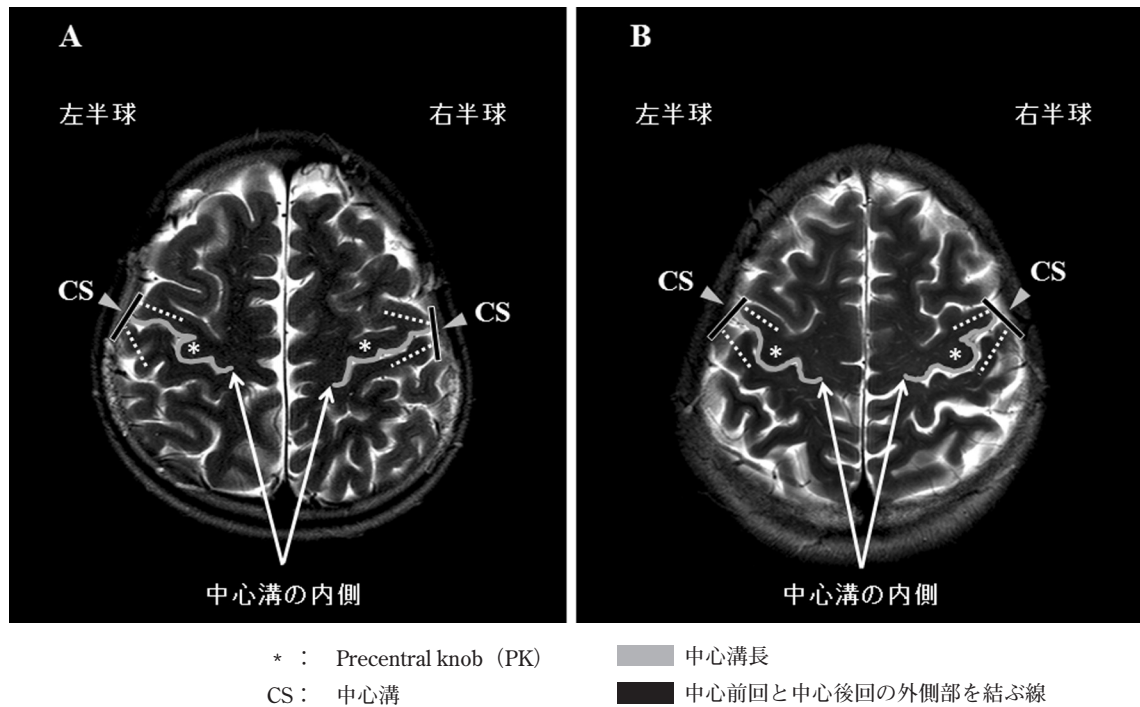


図6 小児群 (A) と成人群 (B) の MRI 画像

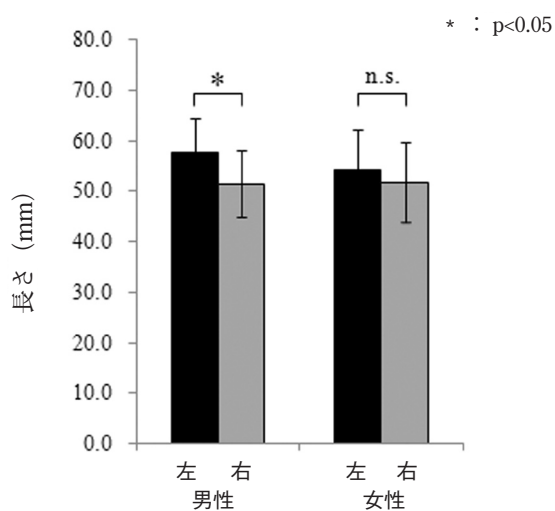


図7 性別による中心溝長の比較

キーボード演奏者はコントロール群よりも右中心溝長が長く、中心溝長の非対称性が少ないことを報告している。さらに、Amunts, K. (2000) は、17歳～49歳の男性被験者の全体の傾向として右利きと両利きの人の中心溝長の非対称性について報告し

た。その結果、右利きの人の中心溝長は有意に左中心溝長が右中心溝長よりも長く、左側に非対称であるのに対して、両手利きの人では中心溝長の非対称性が明確でないことが報告されている。このことは、成長発達において非利き手を使う機会が少なければ、左右の中心溝長の非対称性が成人でも残存するのに対し、非利き手の使用経験が増えることにより中心溝長の非対称性が小さくなることを示している。つまり、今回の結果は、年齢増加によって左右の有意差が消失したことから、10代前半に比べて、20歳代になるまでの成長過程で、日常生活経験で非利き手を使用する機会が増加すると考えられる。すなわち、我々の結果は、生活年齢によって、利き手側の運動野よりも非利き手側の脳の成長がより促されて、左右の中心溝長がより対称性に近づくことを示唆している。

右利きの被験者は、利き手と反対側の左中心溝長が長いことが示された。Amunts, K. (1996;1997) の平均26歳の右利きの男性被験者を対象にした報告では、左中心溝長は右中心溝長よりも有意に長いこ

とを報告しており、今回の結果と一致した。我々は、PKが最も大きく描写される画像を選択して中心溝長を計測したのに対し、Amunts, K.はTalairach座標を用いて大脳を標準化した後に中心溝長計測を行った違いがある。Talairach座標において、手の運動を司るPK (Yousry, T.A., 1997)が表示されるのは、z軸の50-60mmの範囲においてのみである (Talairach, J., 1988)。Amunts, K. (1996, 1997)の報告におけるTalairach座標のz軸50-60mmの範囲では、ACが正の値を取っており、左中心溝長の方が右中心溝長よりも長いことを示していることから、右利きの人では左側中心溝長が右側よりも長くなるという結果と一致した。Amunts, K.は、Talairach座標のz軸上にCSが描写される全ての範囲 (35-70mm) について計測し、特に脳の頭頂側 (背側) になるほど中心溝長の左右非対称が際立つことを報告している (Amunts, K., 1996, 1997)。つまり、手のみでなく、肘や肩を含めた上肢全体の動きを司る範囲を含めた解釈が行われていることを考慮する必要がある。

#### 4.2 性差による中心溝長の非対称性

本研究では、性別間での中心溝長の左右非対称について比較し、男性では左脳を中心溝長が右脳よりも有意に長かった。一方、女性では中心溝長の有意な非対称は認めなかった。これは、Amunts, K. (2000) が中心溝長は女性の方が男性よりも対称的であると報告しており、本結果と一致している。一方、White, L.E. (1997) は、ヒトの一次運動感覚野は性別によって有意に異なっていないと報告しており、性別と中心溝の対称性については報告によって見解が異なっている。

性別と脳構造の非対称性については他の部位でも報告がある。一次聴覚野の後方に位置する側頭平面の形態は、男性では右側が左側よりも有意に大きい。女性では有意な違いを認めないと報告されている (Kulynych, J.J., et al., 1994)。

外側溝の終盤に位置する頭頂平面においては、右側が大きい非対称性が男性では右利き被験者で認められるが、女性では左利き被験者に認められること

が報告されている (Jäncke, L., et al., 1994)。脳梁では、膨大部の最大幅は、女性より男性で大きいという報告がある (Allen, L.S., et al., 1991)。このように、性別による脳の形態的な差異が複数の研究で認められている。しかし、この形態的な差異が、脳の機能と関連しているかどうかについては未だ一定の結論には至っていない。今回の計測結果では、男性群と女性群では、右脳を中心溝長が同程度で、左脳を中心溝長が男性の方が長い特徴があった。すなわち、右利き男性群において、右手を司る領域が、左手を司る領域よりも有意に形態的に成長していることを示す。4.1において、非利き手側である右脳を中心溝長の成長によって成人群では非対称が小さくなることを示したが、男性群においては、この傾向が該当しにくいことを示唆している。また女性群で中心溝長の非対称が認められなかったことは、標準偏差が女性群でより大きく、個人のばらつきが大きかったことに起因する可能性もある。

しかしながら、本研究の男性群は、小児が3分の2を占めたのに対し、女性群は小児が3分の1であった。性別の群構成が年齢によって統制されなかったことによって、小児群の有意差が男性群の結果に反映した可能性も否定できない。本研究は小児期を中心溝長の左右非対称を検出する初めての試みであったために、例数の統制に課題が残ったが、今後、例数を増やし、性別を考慮した上で計測を継続する予定である。

#### 4.3 MRIによる中心溝長計測の意義と問題点

近年、脳には可塑性があり損傷後であっても脳機能に変化することが周知となりつつある。しかし、臨床的に脳の形態変化を経時的に追った報告は少ない。これまでの臨床評価に加えて、中心溝長や左右の中心溝長の対称性について評価することで、運動療法の効果の長期的な回復を実証する生物学的指標になる可能性がある。また、脳の運動領域の形態的な個人差を定量することは、脳波や近赤外光を使って、頭皮上から非侵襲で運動に関わる脳機能を計測する分野に寄与することも考えられる。これまでの第一次運動野を対象にした計測では、計

測チャンネル位置が左右対称で脳波計測の際に用いられる国際 10-20 法 (Jasper, H.H., 1958., Steinmetz, H., et al, 1989) 及び拡張国際 10-20 法 (American Electroencephalographic Society, 1991) が指標として用いられてきた。しかし、今回の中心溝長の計測から、年齢、性別による左右の運動野の位置が非対称であることが明らかになった。すなわち、簡易な第一次運動野の位置の同定では、位置のずれや、精度の低下といった弊害が生じていた可能性を指摘できる。したがって、プローブ設置のために、事前に MRI で中心溝長や左右の中心溝長の対称性について評価することで、脳機能計測の精度を向上させることができる。

本研究の中心溝長計測の画像選択基準は、PK の面積が最も大きく描写される水平断画像を選択した。その結果、中心溝長を計測した画像は、成人群 (43.5 ± 3.7mm) の方が小児群 (47.5 ± 3.5mm) よりも約 4mm AC-PC ラインに近い画像が選択された。すなわち、PK は小児群から成人群への成長発達に伴い、最大の面積を示す断面が 4mm 程度下降し、AC-PC ラインに近くなることが示された。これは、PK は成長発達に伴って、上下方向へも大きさが変化することを示唆している。これまで、成長に伴う PK の大きさの変化を水平断画像から計測した報告はあるが (Okoshi, Y. & Kato, T., 2011)、冠状断画像による変化に関する報告は見当たらない。これについても被験者を増やして今後、より詳細な検討が必要である。

## 5 まとめ

今回、我々は平均 11 歳と平均 22 歳の被験者群を比較し、左右の中心溝長及び中心溝長の非対称性の変化について発達変化及び性別の観点から検討した。10 代前半から 20 代前半へ成長することにより、中心溝長の左右非対称が小さくなることが明らかとなり、20 歳代になるまでの日常生活経験に伴い、利き手のみでなく非利き手を使用する機会の増加を反映していること示唆した。中心溝長の左右非対称を実際に計測することは、一人一人異なる運動生活歴を推し量る上で有用な指標になりうると考え

られた。

今後は年齢層を拡大して検討し、小児から成人、老人までの成長発達及び老化に伴う脳構造の非対称を明確にする研究が残されている。また、今回、左右中心溝長の有意な非対称が示された性別の影響についても、さらなる検討が必要である。

## 参考文献

- Abe, S., Takagi, K., Yamamoto, T., Okuhata, Y., Kato, T., "Assessment of cortical gyrus and sulcus formation using MR images in normal fetuses," *Prenat. Diagn.*, 23, 2003, pp.225-231.
- Allen, L.S., Richey, M.F., Chai, Y.M., Gorski, R.A., "Sex differences in the corpus callosum of the living human brain," *The Journal of Neuroscience*, 11, 1991, pp.933-942.
- American Electroencephalographic Society, "Guidelines for standard electrode position nomenclature," *Journal of Clinical Neurophysiology*, 8, 1991, pp.200-202.
- Amunts, K., Schlaug, G., Schleicher, A., Steinmetz, H., Dabringhaus, A., Roland, P.E., Zilles, K., "Asymmetry in the Human Motor Cortex and Handedness," *NEUROIMAGE*, 4, 1996, pp.216-222.
- Amunts, K., Schlaug, G., Jancke, L., Steinmetz, H., Schleicher, A., Dabringhaus, A., Zilles, K., "Motor Cortex and Hand Motor Skills: Structural Compliance in the Human Brain," *Human Brain Mapping*, 5, 1997, pp.206-215.
- Amunts, K., Jancke, L., Mohlberg, H., Steinmetz, H., Zilles, K., "Interhemispheric asymmetry of the human motor cortex related to handedness and gender," *Neuropsychologia*, 38, 2000, pp.304-312.
- Bartzokis, G., Beckson, M., Lu, P.H., Nuechterlein, K.H., Edwards, N., Mintz, J., "Age-related changes in frontal and temporal lobe volumes in men," *Arch. Gen. Psychiatry*, 58, 2001, pp.461-465.
- Chi, J.G., Dooling, E.C., Gilles, F.H., "Gyral development of the human brain," *Annals of Neurology*, 1, 1977, pp.86-93.
- Dekaban, A.S., Sadowsky, D., "Changes in brain weights during the span of human life: relation of brain weights to body heights and body weights," *Ann. Neurol.*, 4, 1978, pp.345-356.
- Gonoi, W., Abe, O., Yamasue, H., Yamada, H., Masutani, Y., Takao, H., Kasai, K., Aoki, S., Ohtomo, K., "Age-related changes in regional brain volume evaluated by atlas-based method," *Neuroradiology*, 52, 2010, pp.865-873.
- Jasper, H.H., "Report of the Committee on Methods of Clinical Examination in Electroencephalography," *Electroenceph. Clin. Neurophysiol.* 10, 1958, pp.370-371.
- Jäncke, L., Schlaug, G., Huang, Y., Steinmetz, H., "Asymmetry of the planum parietale," *Neuroreport*, 5, 1994, pp.1161-1163.
- Kartesz, K., Polk, M., Black, S.E., Howell, J., "Sex, handedness, and the morphometry of cerebral asymmetries on magnetic resonance imaging," *Brain Research*, 530, 1990, pp.40-48.
- Kulynych, J.J., Vlandar, K., Jones, D.W., Weinberger, D.R., "Gender differences in the normal lateralization



- of the supratemporal cortex: MRI surface-rendering morphometry of Heschl's Gyrus and Planum Temporale," *Cerebral Cortex*, 4, 1994, pp.107-118.
- Li, S., Xia, M., Pu, F., Li, D., Fan, Y., Niu, H., Pei, B., He, Y., "Age-related changes in the surface morphology of the central sulcus," *Neuroimage*, doi:10.1016/j.neuroimage.2011.06.041. (in press)
- Toga, A.W., Thompson, P.M., "Mapping brain asymmetry," *Nature Reviews Neuroscience*, 4, 2003, pp.37-48.
- Okoshi, Y., Kato, T., "Cerebral structural development of the hand areas of handicapped children using sequential MRI," *17th Annual Meeting of the Organization on Human Brain Mapping*, Suppl, 80, 2011.
- Østby, Y., Tamnes, C.K., Fjell, A.M., Westlye, L.T., Due-Tønnessen, P., Walhovd, K.B., "Heterogeneity in Subcortical Brain Development: A Structural Magnetic Resonance Imaging Study of Brain Maturation from 8 to 30 Years," *The Journal of Neuroscience*, 29, 2009, pp.11772-11782.
- Steinmetz, H., Furst, G., Mayer, B.U., "Cranio-cerebral topography within the international 10-20 system," *Electroencephalography and Clinical Neurophysiology*, 72, 1989, pp.499-506.
- Yousry, T.A., Schmid, U.D., Alkadhi, H., Schmidt, D., Peraud, A., Buettner, A., Winkler, P., "Localization of the motor hand area to a knob on the precentral gyrus. A new landmark," *Brain*, 120, 1997, pp.141-157.
- Talairach, J., and Tournoux, P., *Coplanar Stereotaxic Atlas of the Human Brain*, Thieme, Stuttgart, 1988.
- White, L.E., Lucas, G., Richards, A., and Purves, D., "Cerebral asymmetry and handedness," *Nature*, 38, 1994, pp.197-198.
- White, L.E., Andrews, T.J., Hulett, C., Richards, A., Groelle, M., Paydarfar J, Purves D., "Structure of the Human Sensorimotor System, II : Lateral Symmetry," *Cerebral Cortex*, 7, 1997, pp.31-47.

[2011. 7. 28 受理]

[2011. 11. 29 採録]